


ІНСТИТУТ ФІЗИЧНОГО ВИХОВАННЯ І СПОРТУ

Кафедра медико-біологічних основ  
фізичного виховання та фізичної реабілітації

РОБОЧИЙ ЗОШИТ  
З АНАТОМІЇ ЛЮДИНИ  
(ЧАСТИНА І)



УДК 611(075.8)

ББК 28.706я73

М 36

*Рецензенти:*

**О.І.Башинська** – кандидат медичних наук, доцент кафедри нормальної анатомії Вінницького національного медичного університету ім. М.І. Пирогова

**Ю.М.Фурман** – доктор біологічних наук, професор, завідувач кафедри медико-біологічних основ фізичного виховання та фізичної реабілітації Вінницького державного педагогічного університету імені Михайла Коцюбинського

Рекомендовано до друку навчально-методичною комісією інституту фізичного виховання і спорту Вінницького державного педагогічного університету імені Михайла Коцюбинського, протокол № 11 від 16 червня 2014 року.

**Мацейко І.І.**

М 36      Робочий зошит з анатомії людини (частина І).  
– Вінниця, 2014. –94 с. – іл.

Робочий зошит містить сучасні відомості про будову та функціональне значення опорно-рухового апарата та внутрішніх органів і систем тіла людини та практичні завдання для самостійної роботи на лабораторних заняттях для студентів інституту фізичного виховання і спорту.

## ЗМІСТ

1. Передмова.....	4
2. Вступ.....	5
3. Основні анатомічні терміни.....	6
4. Лабораторне заняття №1. Скелет тулуба.....	7
5. Лабораторне заняття №2. Сполучення кісток тулуба	15
6. Лабораторне заняття №3. Скелет верхньої кінцівки..	20
7. Лабораторне заняття №4. Сполучення кісток верхньої кінцівки.....	25
8. Лабораторне заняття №5. Скелет нижньої кінцівки..	29
9. Лабораторне заняття №6. Сполучення кісток нижньої кінцівки.....	35
10. Лабораторне заняття №7. Скелет голови.....	41
11. Лабораторне заняття №8. Сполучення кісток черепа	52
12. Лабораторне заняття №9. М'язи тулуба.....	54
13. Лабораторне заняття №10. М'язи голови та шиї.....	63
14. Лабораторне заняття №11. М'язи верхньої кінцівки...	65
15. Лабораторне заняття №12. М'язи нижньої кінцівки...	69
16. Тема для самостійного вивчення №1. Травна система.....	73
17. Тема для самостійного вивчення №2. Дихальна система.....	84
18. Тема для самостійного вивчення №3. Сечовидільна система.....	89
19. Рекомендована література.....	94

## ПЕРЕДМОВА

У системі підготовки фахівця з фізичного виховання та фізичної реабілітації надзвичайно важливе місце належить анатомії людини. Для ефективної професійної діяльності учитель фізичної культури, тренер, спортсмен високої кваліфікації, спеціаліст з фізичної реабілітації повинні досконало знати будову людського тіла, розуміти закономірності його розвитку. Крім того, анатомія вивчається першою з предметів медико-біологічного циклу і, таким чином, закладає фундамент для засвоєння фізіології людини, фізіології спорту, спортивної медицини, масажу, лікувальної фізичної культури, фізичної реабілітації та разом з ними необхідна для успішного опанування теорії і методики фізичного виховання.

Робочий зошит складений відповідно до навчальної програми дисципліни «Анатомія людини» інституту фізичного виховання і спорту.

Робочий зошит з анатомії людини містить сучасні дані про будову скелету людини, сполучень скелета, м'язів, травного апарату, дихальної та сечовидільної систем. Специфіка викладання анатомії вимагає розміщення у посібнику великої кількості ілюстрацій, які полегшують засвоєння матеріалу, та термінологічного словника. Анатомічна термінологія наведена відповідно до Українського стандарту Міжнародної анатомічної номенклатури.

Навчально-методичний посібник призначений для виконання завдань студентами галузі знань 0102 Фізичне виховання, спорт і здоров'я людини на лабораторних заняттях та для самостійної роботи студентів.

## ВСТУП

Анатомія людини – наука, яка вивчає форму і будову тіла людини, усіх його частин і органів у зв'язку з їх функціями, розвитком та впливом умов зовнішнього середовища. Анатомія вивчає здорову живу людину, що знаходиться у своєму природному, нормальному стані.

Назва «анатомія» означає розтин, розсікання і походить від грецького *anatomne* – розсікаю, адже основним методом пізнання внутрішньої будови тіла людини у давнину був метод розтину трупа ножем.

### **Загальна характеристика тіла людини. Осі та площини**

Тіло людини в цілому зберігає будову, притаманну усім хребетним: двополярність (головний та хвостовий кінці), двобічну симетрію, переважність парних органів, наявність осьового скелету, збереження деяких ознак метамерії.

Частинами тіла людини є тулуб, шия, голова, дві верхні кінцівки і дві нижні кінцівки.

В анатомії умовно прийнято вивчати тіло людини у вертикальному симетричному положенні з опущеними руками, великі пальці яких повернуті назовні (таке положення тіла називається анатомічним).

При анатомічному описі користуються площинами і напрямками, що проходять через тіло відповідно до трьох площин і осей системи прямокутних координат.

Осі:

1. Лобова або фронтальна вісь (*frons* – лоб) проводиться горизонтально зліва направо.

2. Стрілова або сагітальна вісь (*sagitta* – стріла) теж горизонтальна, проводиться спереду назад.

3. Вертикальна вісь проводиться згори донизу.

Кожна вісь перпендикулярна до двох інших. Кожна площина проведена через дві взаємноперпендикулярні осі.

Площини:

1. Горизонтальна – проведена через лобову і стрілову осі, лежить паралельно до лінії горизонту і ділить тіло на верхню і нижню частини.

2. Лобова площина вертикальна, проведена через лобову і вертикальну осі паралельно до поверхні лоба і ділить тіло на передній і задній відділи.

3. Стрілова площина теж вертикальна, проведена через стрілову і вертикальну осі, розділяє тіло у передньозадньому напрямку на праву і ліву частини. Стрілова площина, яка проходить через середину тіла і ділить його на дві симетричні половини – праву і ліву – називається серединною площиною.

## **ОСНОВНІ АНАТОМІЧНІ ТЕРМІНИ**

Superior – верхній;

Inferior – нижній;

Ventralis – вентральний – черевний (передній);

Dorsalis – дорзальний – спинний (задній);

Anterior – передній;

Posterior – задній;

Medialis – медіальний – присередній (серединний);

Lateralis – латеральний – бічний (зовнішній);

Internus – внутрішній;

Externus – зовнішній;

Dexter – правий;

Sinister – лівий;

Proximalis – проксимальний – ближчий до тулуба;

Distalis – дистальний – віддалений від тулуба;

Magnus – великий;

Parvus – малий;

Major – більший;

Minor – менший;

Flexio – згинання;

Extensio – розгинання;

Abductio – відведення;

Adductio – приведення;

Pronatio – привертання(обертання досередини);

Supinatio – відвертання (обертання назовні);

Circumductio – колове обертання.

## Лабораторне заняття № 1

### ТЕМА: СКЕЛЕТ ТУЛУБА

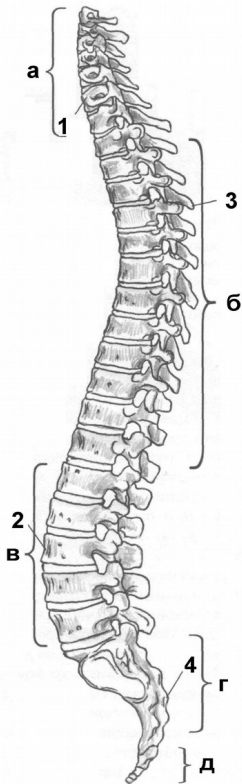
**Мета:** навчитись вільно орієнтуватись в анатомії скелета людини, вивчити особливості будови хребта як осьової частини скелета, відмінності в будові хребців різних відділів, будову кісток грудної клітки.

**Обладнання:** скелет людини, набори кісток, анатомічний атлас.

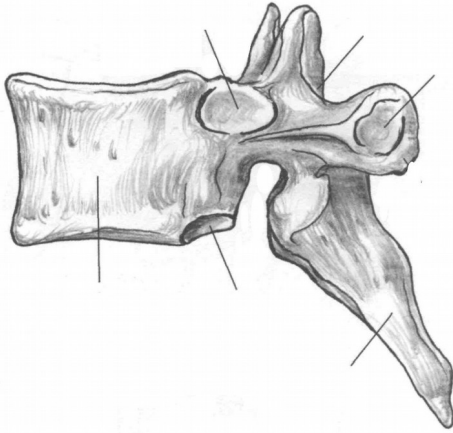
Скелет тулуба утворюють хребтовий стовп та грудна клітка. Хребтовий стовп або **хребет** складається з 33-34 окремих **хребців**,

з'єднаних між собою, які поділяються на 5 відділів: шийний (7 хребців), грудний (12), поперековий (5), крижовий (5), куприковий (4-5) (рис. 1).

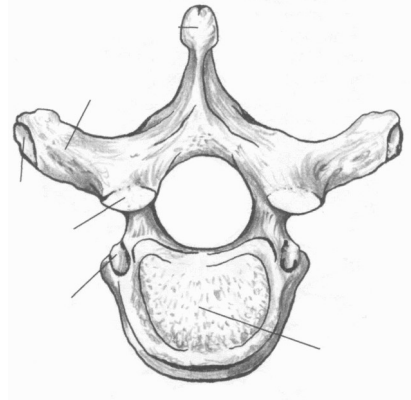
Хребці відносяться до коротких губчастих кісток. Розглянемо будову **типового** – **грудного** – хребця. Хребець має масивне, направлене вперед **тіло**, від якого відходить **дуга**. Тілом і дугою обмежений **хребцевий отвір**. Сукупність хребцевих отворів утворює **хребтовий канал**, у якому міститься спинний мозок. Від дуги відходить 7 відростків. **Остистий відросток** непарний, направлений назад і донизу, 2 **поперечні відростки** направлені в сторони. До них приєднуються м'язи і зв'язки. 4 **суглобові відростки** (2 **верхні** та 2 **нижні**) з'єднують хребці між собою. У місцях з'єднання дуги з тілом знаходяться **верхня** та **нижня хребцеві вирізки**. Вирізки суміжних хребців обмежують **міжхребцеві отвори**, крізь які виходять спинномозкові нерви.



**Рис. 1.** Хребтовий стовп: а-шийні хребці; б-грудні хребці; в-поперекові хребці; г-крижова кістка; д-куприк; 1-шийний лордоз; 2-поперековий лордоз; 3-грудний кіфоз; 4-крижовий кіфоз.



а



б

**Рис. 2.** Грудний хребець.

*Завдання 1.* На рис. 2 позначити такі елементи

а) вигляд збоку:

- 1 – тіло;
- 2 – верхня реброва пів'ямка;
- 3 – верхня хребцева вирізка;
- 4 – верхній суглобовий відросток;
- 5 – поперечний відросток;
- 6 – остистий відросток;
- 7 – нижній суглобовий відросток;
- 8 – нижня хребцева вирізка;
- 9 – нижня реброва пів'ямка.

б) вигляд зверху:

- 10 – тіло;
- 11 – дуга;
- 12 – остистий відросток;
- 13 – поперечний відросток;
- 14 – хребцевий отвір;
- 15 – верхній суглобовий відросток;
- 16 – суглобова поверхня поперечного відростка.

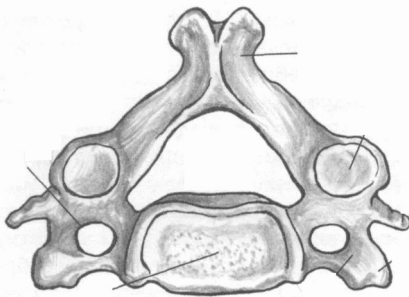
**Шийні хребці** мають невеликі тіла, хребцеві отвори трикутної форми. У поперечних відростках є отвори, крізь які проходять хребтові артерія та вена. Остисті відростки II та III-VI шийних хребців (типових) короткі, на кінцях роздвоєні, відходять від дуг горизонтально. У I шийного хребця (атланта) відсутнє тіло та остистий відросток. Атлант складається з двох дуг (передньої і задньої) та бічних мас, на яких знаходяться верхні та нижні



суглобові поверхні. II шийний хребець (осьовий) має відросток – **зуб**, який є тілом атланта, що в процесі розвитку приєднався до тіла осьового хребця. Атлант разом з головою обертається навколо зуба. Остистий відросток VII шийного хребця (виступаючого) не має роздвоєння, довший від інших, різко виступає під шкірою.

*Завдання 2.* Виписати назви шийних хребців:

- I шийний хребець –
- II шийний хребець –
- III-VI шийні хребці –
- VII шийний хребець –

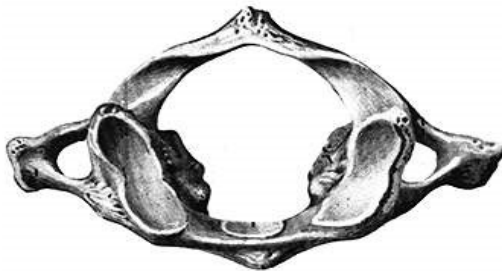

**Рис. 3.** Типовий шийний хребець. Вигляд зверху.

*Завдання 3.*

На рис. 3 позначити такі елементи:

- 1 – тіло;
- 2 – поперечний відросток;
- 3 – поперечний отвір;
- 4 – хребцевий отвір;
- 5 – остистий відросток.

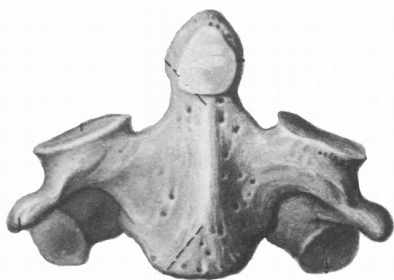


**Рис. 4.** Атлант. Вигляд зверху.

*Завдання 4.*

На рис. 4 позначити такі елементи:

- 1 – передня дуга;
- 2 – задня дуга;
- 3 – бічна маса;
- 4 – верхня суглобова поверхня;
- 5 – поперечний відросток;
- 6 – поперечний отвір.



#### Завдання 5.

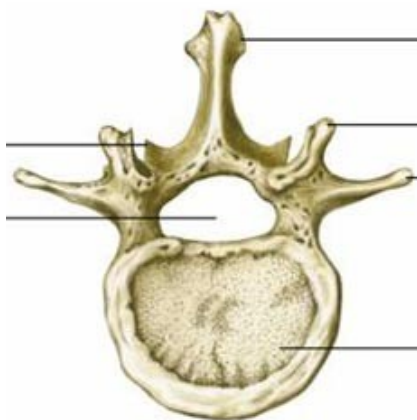
На рис. 5 позначити такі елементи:

- 1 – тіло;
- 2 – зуб;
- 3 – поперечний відросток;
- 4 – верхня суглобова поверхня;
- 5 – нижня суглобова поверхня.

**Рис. 5.** Осьовий хребець. Вигляд спереду.

**Грудні хребці** мають більш масивні тіла, хребцеві отвори у них округлої форми. На тілі більшості грудних хребців є 2 **реброві пів'ямки** – для з'єднання з головками ребер. На поперечних відростках знаходяться суглобові поверхні – для з'єднання з горбками ребер. Остисті відростки нахилені донизу.

**Поперекові хребці** відрізняються масивністю тіла, хребцевим отвором трикутної форми, коротким, але товстим остистим відростком, направленим горизонтально.



#### Завдання 6.

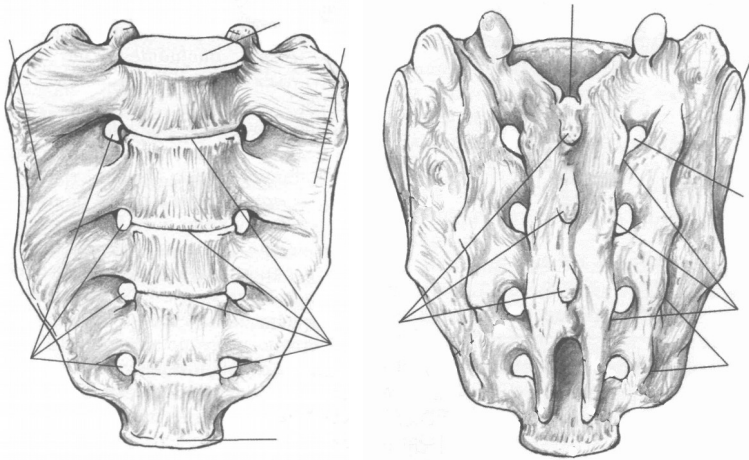
На рис. 6 позначити такі елементи:

- 1 – тіло;
- 2 – хребцевий отвір;
- 3 – поперечний відросток;
- 4 – верхній суглобовий відросток;
- 5 – остистий відросток.

**Рис. 6.** Поперековий хребець. Вигляд зверху.

**Крижові хребці** приблизно у 20 років зростаються в одну крижову кістку. Вона має трикутну форму, **основою** направлена догори, **верхівкою** донизу. В області основи крижової кістки

спереду знаходиться *мис*. На ввігнутий *передній* (тазовій) *поверхні* виділяються *поперечні лінії*. На опуклій *задній поверхні* кістки внаслідок зрощення остистих відростків утворюється *серединний крижовий гребінь*. По боках від нього розміщуються *проміжні* та *бічні крижові гребені*, утворені внаслідок зрощення суглобових та поперечних відростків. *Крижовий канал* є продовженням хребтового каналу, а через 4 пари *передніх* та 4 пари *задніх крижових отворів* виходять нерви та судини. На *бічних частинах* розташовані *вушкоподібні поверхні*.



а

б

**Рис. 7.** Крижова кістка.

*Завдання 7.* На рис. 7 позначити такі елементи:

а) передня поверхня:

- 1 – основа;
- 2 – верхівка;
- 3 – бічні частини;
- 4 – передні крижові отвори;
- 5 – поперечні лінії;
- 6 – мис.

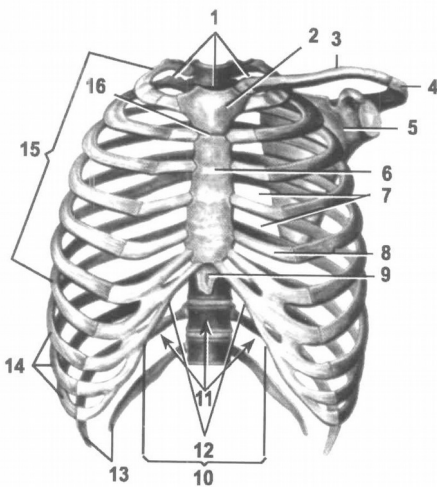
б) задня поверхня:

- 7 – крижовий канал;
- 8 – серединний крижовий гребінь;
- 9 – проміжний крижовий гребінь;
- 10 – бічний крижовий гребінь;
- 11 – задні крижові отвори;
- 12 – вушкоподібна поверхня.

**Куприкова кістка** складається з 4-5 недорозвинених хребців, що зрослися між собою.

Хребтовий стовп дорослої людини має вигини вперед – *лордоз* (шийний та поперековий) та вигини назад – *кіфози* (грудний та крижово-куприковий), які гасять струси тіла під час ходіння, бігу, стрибків (рис. 1).

**Грудна клітка** складається з 12 пар ребер та груднини (рис. 8). **Ребра** – це довгі губчасті вигнуті пластинки, які мають *тіло* і 2 *кінці* – *передній* і *задній*. На тілі розрізняють *зовнішню* та *внутрішню поверхні*, *верхній* та *нижній край*. На внутрішній поверхні нижнього краю є *борозна ребра*, у якій залягають нерви та судини. Задній кінець має *головку*, *шийку* і *горбок*. Передній кінець ребра складається з хряща. I-VII пари ребер приєднуються передніми кінцями до груднини. Це *справжні ребра*. VIII-X пари утворюють *реброву дугу*, яка кріпиться до хряща VII ребра. Це *несправжні ребра*. XI та XII пари закінчуються вільно у товщі м'язів і називаються *вільними* або *коливними*.



- 1 – верхній отвір грудної клітки;
- 2 – ручка груднини;
- 3 – ключиця;
- 4 – надплечовий відросток;
- 5 – лопатка;
- 6 – тіло груднини;
- 7 – міжреброві проміжки;
- 8 – ребровий хрящ;
- 9 – мечоподібний відросток;
- 10 – реброва дуга;
- 11 – нижній отвір грудної клітки;
- 12 – підгруднинний кут;
- 13 – коливні ребра;
- 14 – несправжні ребра;
- 15 – справжні ребра;
- 16 – кут груднини.

**Рис. 8.** Грудна клітка.

**Груднина** – непарна плоска губчаста кістка, яка складається з трьох частин: *ручки, тіла* і *мечоподібного відростка*. На ручці є непарна *яремна вирізка* і парні *ключичні вирізки*. На бічних поверхнях груднини розташовані 7 пар *ребрових вирізок*.

Завдання 8. На рис. 9 позначити такі елементи:



- 1 – ручка;
- 2 – тіло;
- 3 – мечоподібний відросток;
- 4 – яремна вирізка;
- 5 – ключична вирізка;
- 6 – реброві вирізки.

**Рис. 9.** Груднина. Вигляд спереду.

Завдання № 9. Складіть схему скелета людини.

*Завдання № 10.* Складіть схему скелета тулуба.

*Завдання № 11.* Складіть схему класифікації кісток.

## Контрольні питання

1. Яку будову має хребець?
2. Які особливості будови хребців різних відділів?
3. Яку будову мають крижова та куприкова кістки?
4. Що таке лордоз та кіфоз?
5. Яку будову має груднина?
6. Яку будову має ребро? За якою ознакою і як поділяють ребра на групи?

## Лабораторне заняття № 2

### ТЕМА: СПОЛУЧЕННЯ КІСТОК ТУЛУБА

**Мета:** розглянути класифікацію сполучень кісток, вивчити особливості сполучення кісток тулуба (хребців один з одним, ребер з хребцями та з грудниною).

**Обладнання:** скелет людини, набори кісток, анатомічний атлас.

### Питання для самопідготовки

1. Види сполучень кісток.
2. Класифікація синартрозів за різновидами сполучної тканини.
3. Будова суглоба.
4. Класифікації суглобів за кількістю суглобових поверхонь, кількістю осей обертання, формою суглобових поверхонь.
5. Симфіз.

### Сполучення кісток хребта

Між хребцями є всі види з'єднань: безперервні та переривчасті.

Тіла хребців з'єднуються між собою за допомогою *міжхребцевих дисків*, які мають форму двоопуклої лінзи (рис. 10). Периферична частина міжхребцевого диска складається з волокнистого хряща, який утворює дуже міцне *фіброзне кільце*. Центральна частина представлена еластичною речовиною, яка називається *драглисте ядро*. Волокна фіброзного кільця з'єднують сусідні хребці між собою. Драглисте ядро, стиснене тілами двох сусідніх хребців, виконує роль амортизатора. Усередині драглистого ядра часто є щілина, що перетворює синхондроз у напівперервне сполучення – *міжхребцевий симфіз*.

Діаметр міжхребцевого диска більший, ніж діаметр тіл хребців, тому диски виступають у вигляді валиків за межі тіл сусідніх хребців.

*Завдання 1.* Складіть схему класифікації з'єднань кісток.



Товщина міжхребцевого диска залежить від місця розташування та від рухливості відповідного відділу хребта (у шийному відділі – 5-6 мм, у грудному – 3-4 мм, у поперековому – 10-12 мм). При тривалому навантаженні на хребет міжхребцеві диски сплющуються, тому зріст людини увечері може виявитись на кілька сантиметрів меншим, ніж вранці.

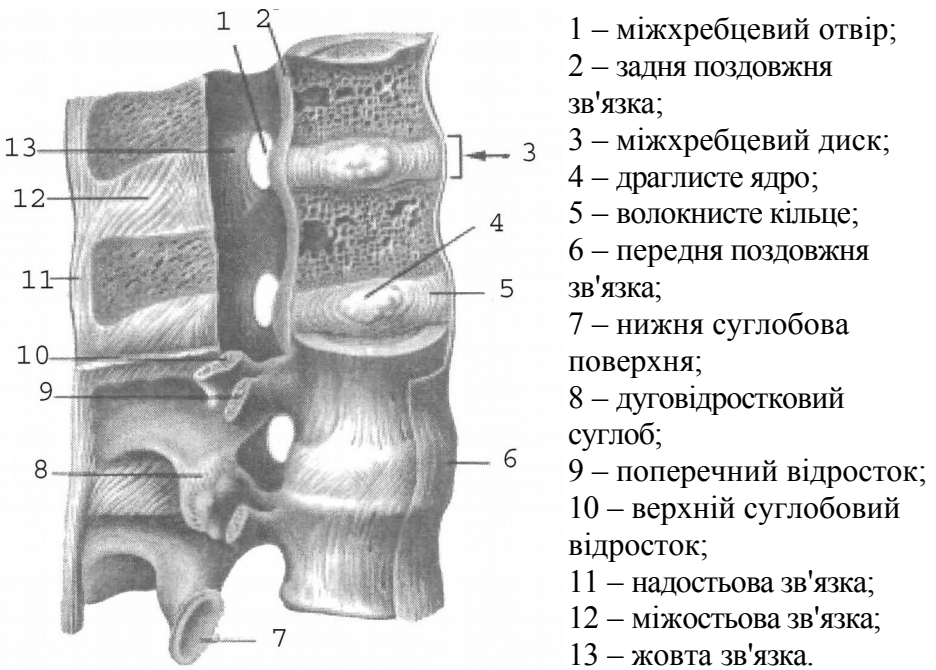
Крім того, суглобові відростки сусідніх хребців утворюють плоскі малорухомі комбіновані **дуговідросткові суглоби**.

I і II шийні хребці сполучаються за допомогою **серединного та бічних атланта-осьових суглобів** (рис. 11). Серединний атланта-осьовий суглоб утворений зубом осьового хребця та передньою дугою атланта. За формою суглоб циліндричний. Рухи (обертання) у ньому відбуваються навколо вертикальної осі (повороти голови праворуч та ліворуч). Суглоб зміцнює **поперечна зв'язка атланта**, натягнута позаду зуба осьового хребця між бічними масами атланта.

Бічний атланта-осьовий суглоб складається з правого та лівого ізольованих суглобів. Він утворений нижніми суглобовими поверхнями атланта та верхніми суглобовими поверхнями осьового хребця. Суглоб малорухомий, плоский, функціонує разом із серединним атланта-осьовим суглобом як обертовий комбінований суглоб.

Хребтовий стовп укріплюють довгі та короткі зв'язки (рис. 10). До довгих відносяться **передня та задня поздовжні зв'язки**. Передня поздовжня зв'язка тягнеться по передній поверхні тіл хребців і міжхребцевих дисків від атланта до крижової кістки. Вона запобігає надмірному розгинанню хребта. Задня поздовжня зв'язка проходить всередині хребтового каналу по задній поверхні тіл хребців і міжхребцевих дисків від осьового хребця до крижової кістки. Вона гальмує згинання хребта. До коротких зв'язок відносяться **жовті зв'язки**, натягнуті між краями дуг двох сусідніх хребців, **міжпоперечні та міжкосткові зв'язки**. Завдяки своїй еластичності жовті зв'язки зближують дуги та разом з пружністю міжхребцевих дисків сприяють випрямленню хребта і прямоходінню. Міжпоперечні зв'язки обмежують бічні рухи хребта у протилежний бік. Довга **надкосткова зв'язка** тягнеться по верхівках остистих відростків хребців, її

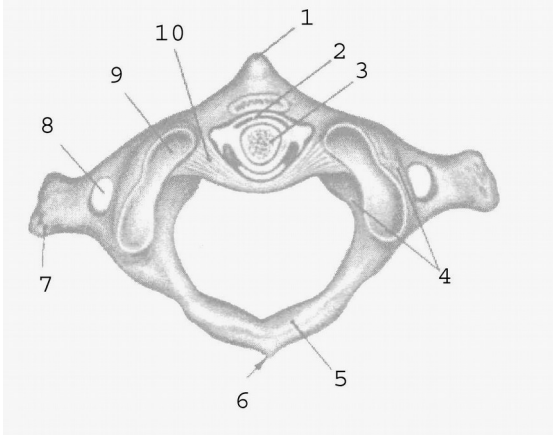
продовженням в області шиї є *каркова зв'язка*. Каркова, міжкостові та надкостова зв'язки гальмують надмірне згинання хребта і голови.



- 1 – міжхребцевий отвір;
- 2 – задня поздовжня зв'язка;
- 3 – міжхребцевий диск;
- 4 – драглисте ядро;
- 5 – волокнисте кільце;
- 6 – передня поздовжня зв'язка;
- 7 – нижня суглобова поверхня;
- 8 – дуговідростковий суглоб;
- 9 – поперечний відросток;
- 10 – верхній суглобовий відросток;
- 11 – надкостова зв'язка;
- 12 – міжкостова зв'язка;
- 13 – жовта зв'язка.

**Рис. 10.** Зв'язки і суглоби хребта

- 1 – передній горбок атланта;
- 2 – серединний атланта-осьовий суглоб;
- 3 – зуб осьового хребця;
- 4 – бічна маса атланта;
- 5 – задня дуга атланта;
- 6 – задній горбок атланта;
- 7 – поперечний відросток атланта;
- 8 – поперечний отвір атланта;
- 9 – верхня суглобова поверхня атланта;



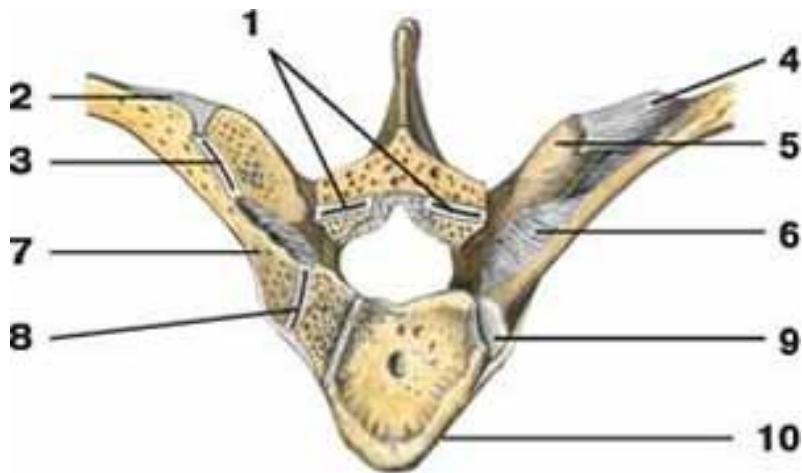
) – поперечна зв'язка атланта.

**Рис. 11.** Зв'язки і суглоби I і II шийних хребців.

### **Сполучення ребер з хребтовим стовпом та грудниною.**

**Суглоб головки ребра** утворений суглобовою поверхнею головки ребра та ребровими пів'ямками тіл хребців таким чином, що головка ребра з'єднується з тілами двох сусідніх хребців, за винятком I, XI, XII ребер, які з'єднуються з тілами лише одного хребця (рис. 12). За формою це кулястий суглоб.

**Реброво-поперечний суглоб** належить до плоских суглобів. Він утворений суглобовою поверхнею горбка ребра та ребровою ямкою поперечного відростка хребця (рис. 12). Це комбінований, одноосьовий суглоб. Під час дихання відбувається обертання ребра навколо осі, яка проходить через головку, шийку та горбок ребра. Навколо цієї осі обертається лише задній кінець ребра, передній при цьому то піднімається, то опускається.



**Рис. 12.** Зв'язки і суглоби ребер і хребця: 1 – дуговідростковий суглоб; 2 – бічна реброво-поперечна зв'язка; 3 – *реброво-поперечний суглоб*; 4 – верхня реброво-поперечна зв'язка; 5 – поперечний відросток; 6 – реброво-поперечна зв'язка; 7 – шийка ребра; 8 – *суглоб головки ребра*; 9 – головка ребра; 10 – тіло хребця.

Перше ребро утворює з грудниною **постійний синхондроз**.

**Груднинно-реброві суглоби** утворені ребровими хрящами II-VII ребер та ребровими вирізками груднини. Капсули цих суглобів фіксуються *променистими груднинно-ребровими зв'язками*, які переходять на передню поверхню груднини і вплітаються у її окістя.

Передні кінці несправжніх ребер (VIII-X) з грудниною безпосередньо не з'єднуються, а сполучаються між собою та з хрящем VII ребра, утворюючи хрящову *реброву дугу* (рис. 8).

### Лабораторне заняття № 3

#### ТЕМА: СКЕЛЕТ ВЕРХНЬОЇ КІНЦІВКИ

**Мета:** навчитись добре орієнтуватись в кістках верхньої кінцівки, вміти знаходити і показувати окремі кістки та їх елементи.

**Обладнання:** скелет людини, кістки верхньої кінцівки, анатомічний атлас.

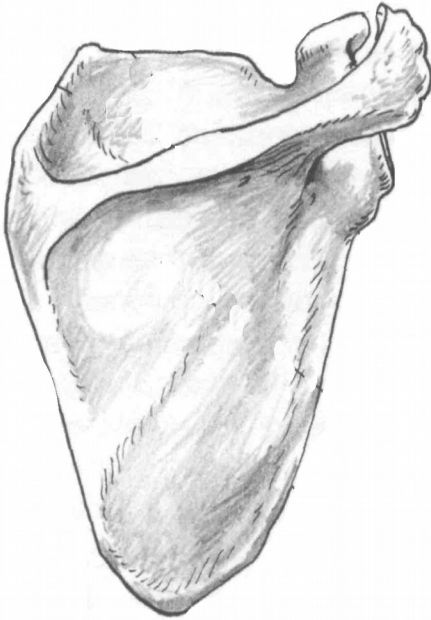**Скелет верхньої кінцівки** поділяється на дві частини: скелет поясу верхньої кінцівки та скелет вільної верхньої кінцівки. **Скелет поясу верхньої кінцівки** (або плечового поясу) складається з лопатки і ключиці. Плечовий пояс з'єднує вільну верхню кінцівку з тулубом, до нього прикріплюються м'язи, він збільшує амплітуду рухів верхньої кінцівки. **Вільна верхня кінцівка** складається з трьох відділів: *плеча, передпліччя та кисті*.

**Лопатка** – плоска кістка трикутної форми, яка має 2 *поверхні* – *передню* і *задню*, 3 *краї* – *присередній, бічний, верхній*, 3 *кути* – *верхній, нижній, бічний*. Бічний кут потовщений, із *суглобовою западиною* для з'єднання з головкою плечової кістки. Вище суглобової поверхні є *дзьобоподібний відросток*. На задній поверхні лопатки від її верхнього кута до бічного тягнеться великий кістковий гребінь – *ость лопатки*, яка переходить у *надплечовий відросток (акроміон)*. Над остю лопатки розташована *надостьова ямка*, під нею – *підостьова*.

**Ключиця** – кістка S-подібної форми, яка має *тіло* та 2 *кінці* – потовщений *груднинний* і сплющений *надплечовий*. Верхня поверхня ключиці гладенька, нижня – шорстка (прикріплюються м'язи і зв'язки). Присередня частина ключиці вигнута вперед, а бічна – назад.

### Завдання 1.

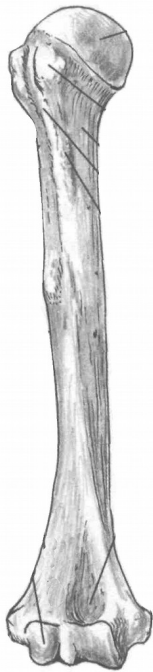
На рис. 13 позначити такі елементи:



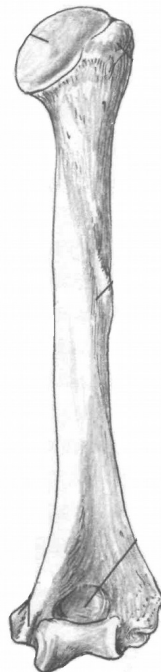
- 1 – верхній край;
- 2 – присередній край;
- 3 – бічний край;
- 4 – нижній кут;
- 5 – верхній кут;
- 6 – бічний кут;
- 7 – ость лопатки;
- 8 – акроміон;
- 9 – дзьобоподібний відросток;
- 10 – надостьова ямка;
- 11 – підостьова ямка;
- 12 – суглобова западина;
- 13 – підсуглобовий горбок.

**Рис. 13.** Права лопатка. Вигляд ззаду.

**Плечова кістка** – довга трубчаста кістка, яка має **тіло (діафіз)** і 2 **кінці (епіфізи)**. На **проксимальному** (верхньому) епіфізі розташована **головка**, відділена від решти кістки **анатомічною шийкою**. Нижче знаходяться 2 **горбки, великий і малий**, розділені **міжгорбковою борозною**. Великий горбок лежить латерально, а малий – спереду. Звужена ділянка кістки між верхнім кінцем і тілом називається **хірургічною шийкою**. Під гребенем великого горбка на тілі циліндричної форми є **дельтоподібна горбистість**. Нижній (дистальний) епіфіз потовщений, з боків має виступи – **присередній і бічний надвиростки**, а знизу – **головочку** для з'єднання з променевою кісткою та **блок** для з'єднання з ліктьовою кісткою. Над головочкою знаходиться **променева ямка**, над блоком – **вінцева**, а ззаду – **ліктьова ямка**.



а



б

**Рис. 14.** Права плечова кістка

*Завдання 2.* На рис. 14 позначити елементи а) вигляд спереду:

- 1 – головка;
- 2 – великий горбок;
- 3 – малий горбок;
- 4 – дельтоподібна горбистість;
- 5 – головочка;
- 6 – променева ямка;
- 7 – вінцева ямка;

б) вигляд ззаду:

- 8 – анатомічна шийка;
- 9 – хірургічна шийка;
- 10 – тіло;
- 11 – присередній надвіросток;
- 12 – бічний надвіросток;
- 13 – блок;
- 14 – ліктьова ямка.

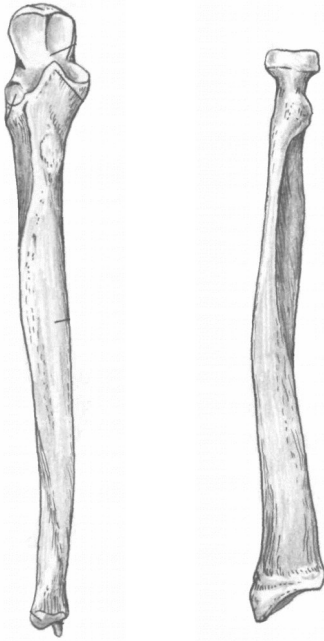
Передпліччя складається з двох кісток: променева кістка (займає бічне положення) та ліктьова кістка (розташована медіально).

**Променева кістка** – довга трубчаста кістка, що складається з *тіла* і 2 *кінців*. На проксимальному епіфізі є *головка* циліндричної форми з *суглобовою ямкою* для з'єднання з головочкою плечової кістки. Нижче головки є *шийка*, під якою знаходиться *горбистість променевої кістки*. Нижній кінець розширений, має *зап'ясткову суглобову поверхню*, *ліктьову вирізку* та *шилоподібний відросток*.

**Ліктьова кістка** – це довга трубчаста кістка, яка має *тіло* і 2 *кінці*. Її проксимальний епіфіз потовщений і має *блокову вирізку*, обмежену ззаду *ліктьовим*, а спереду *вінцевим відростками*. Нижче вінцевого відростка розташована *горбистість ліктьової кістки*, а збоку – *променева вирізка* для з'єднання з головкою

променевої кістки. Дистальний епіфіз має потовщення – *головку*, від якої відходить *шилоподібний відросток*.

Тіла обох кісток передпліччя тригранної форми.



а

б

**Рис. 15.** Кістки передпліччя, праві. Вигляд спереду.

**Кисть** має *передню* – *долонну* і *задню* – *тильну поверхні*. Вона складається з трьох відділів: зап'ястка, п'ястка і фаланг пальців.

**Зап'ясток** утворюють 8 кісток, розташованих у 2 ряди по 4. 1-й ряд (від великого пальця): **човноподібна, півмісяцева, тригранна, горохоподібна кістки**. 2-й ряд: **кістка-трапеція, трапецієподібна, головчаста, гачкувата кістки**.

**П'ясток** складається з п'яти коротких трубчастих кісток, кожна з яких має *основу, тіло* і *головку*.

Кожен палець (крім першого) має 3 **фаланги**: *проксимальну* (основну), *середню* і *дистальну* (нігтьову). У першого пальця немає середньої фаланги.

**Завдання 3.** На рис. 15 позначити елементи

а) ліктьова кістка:

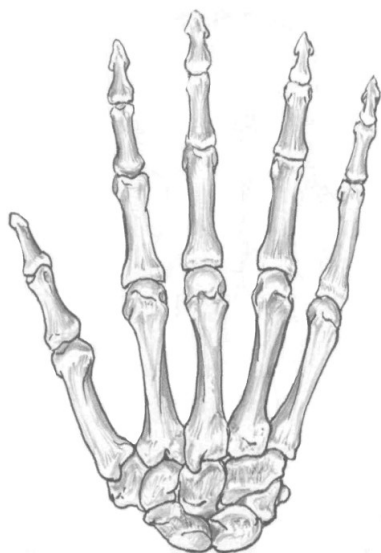- 1 – ліктьовий відросток;
- 2 – блокова вирізка;
- 3 – вінцевий відросток;
- 4 – променева вирізка;
- 5 – горбистість;
- 6 – тіло;
- 7 – головка;
- 8 – шилоподібний відросток.

б) променева кістка:

- 9 – головка
- 10 – шийка;
- 11 – горбистість;
- 12 – тіло;
- 13 – шилоподібний відросток.



Кожна фаланга складається з *основи, тіла і головки*.



*Завдання 4.*

На рис. 16 позначити:

- 1 – човноподібна кістка;
- 2 – півмісяцева кістка;
- 3 – тригранна кістка;
- 4 – горохоподібна кістка;
- 5 – кістка-трапеція;
- 6 – трапецієподібна кістка;
- 7 – головчаста кістка;
- 8 – гачкувата кістка;
- 9 – I п'ясткова кістка;
- 10 – V п'ясткова кістка;
- 11 – основна фаланга V пальця;
- 12 – середня фаланга V пальця;
- 13 – нігтьова фаланга V пальця;
- 14 – основа середньої фаланги II пальця;
- 15 – тіло середньої фаланги II пальця;
- 16 – головка середньої фаланги II пальця.

**Рис. 16.** Права кисть, тильна поверхня.

*Завдання 5.* Скласти схему скелета верхньої кінцівки.

**Контрольні питання**

1. Яку будову мають лопатка і ключиця?
2. Яку будову має плечова кістка?
3. З яких частин складається довга трубчаста кістка?

4. Які особливості будови кісток передпліччя?
5. Назвіть кістки зап'ястка.
6. Яку будову мають п'ясткові кістки? Скільки їх?
7. Яку особливість будови скелета має перший палець?

#### Лабораторне заняття № 4

ТЕМА: СПОЛУЧЕННЯ КІСТОК ВЕРХНЬОЇ КІНЦІВКИ

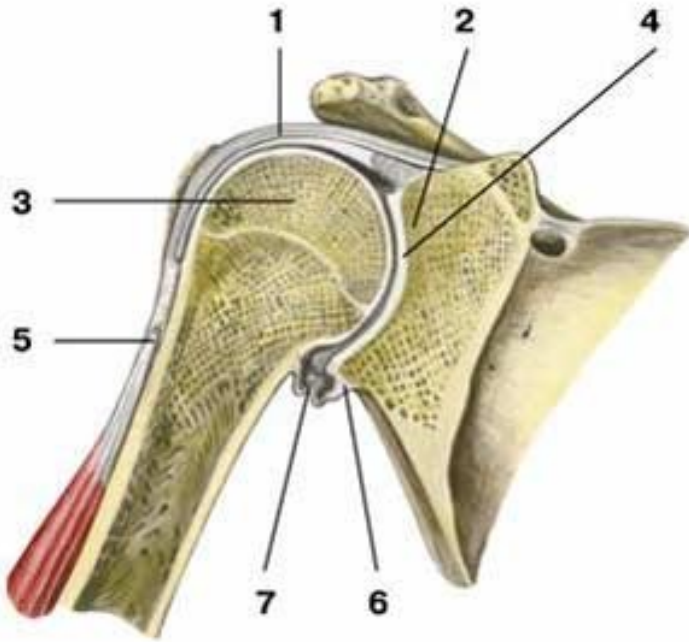
**Мета:** вивчити особливості сполучення кісток верхньої кінцівки.

**Обладнання:** скелет людини, набори кісток, анатомічний атлас.

**Плечовий суглоб** – типовий кулястий суглоб (рис. 17). Він утворений головкою плечової кістки та суглобовою западиною лопатки. Суглобова поверхня головки значно більша суглобової западини лопатки. Збільшення глибини западини відбувається за рахунок *хрящового обводу (губи)*. Суглобові поверхні інконгруентні, суглобова сумка дуже вільна, не підсилена міцними зв'язкам, що зумовлює велику амплітуду рухів у суглобі (плечовий суглоб – найрухоміший у тілі людини). Суглобова сумка зрощується з губою суглобової западини і прикріплюється до анатомічної шийки плеча. Зверху капсула зміцнена *дзьобоплечовою зв'язкою*. Через порожнину плечового суглоба проходить *сухожилок довгої головки двоголового м'яза плеча*.

Рухи: згинання і розгинання навколо лобової осі, відведення і приведення навколо стрілової осі, обертання всередину та назовні навколо вертикальної осі. Крім того, можливий коловий рух при відведеній руці.

Піднімання руки вище горизонтальної лінії відбувається за рахунок рухів лопатки і ключиці за участю співдружних рухів хребта. З природного положення руки ці рухи невеликі. Їх можна збільшити за рахунок піднімання або відведення руки, що дуже важливо у таких видах спорту, як баскетбол, волейбол, теніс та інші. Розгинання у плечовому суглобі піднятої вгору руки (замах при кидку м'яча, ударі по м'ячу) у порівнянні з вихідним положенням при куті 30° збільшується на 10-15°, а при куті 45° – на 15-20°. Якщо плече підняти до вертикального положення, то обертові рухи можливі приблизно на 90°, при опущеному плечі – на 135°. Об'єм рухів у плечовому суглобі складає: згинання – 90°, розгинання – 45°, відведення – 90°, приведення – 30°, супінація – 85°, пронація – 85°.



**Рис. 17.** Плечовий суглоб, фронтальний розріз: 1 – суглобова капсула; 2 – суглобова западина лопатки; 3 – головка плечової кістки; 4 – суглобова порожнина; 5 – сухожилок довгої головки двоголового м'яза плеча; 6 – суглобова губа; 7 – нижній заворот синовіальної оболонки суглоба.

**Ліктювий суглоб** – це складний суглоб, у якому одна суглобова сумка охоплює три з'єднання: плечо-ліктюве, плечо-променеве та променево-ліктюве (рис. 18).

**Плечо-ліктювий суглоб** утворений блоком плечової кістки і блокоподібною вирізкою ліктювої. Це одноосьовий, блокоподібний суглоб, у якому можливе лише згинання і розгинання навколо лобової осі.

**Плечо-променевий суглоб** утворюється головочкою плечової кістки і суглобовою ямкою головки променевої кістки. Це кулястий суглоб, який має три осі обертання. Навколо лобової осі можливі згинання і розгинання передпліччя, навколо вертикальної – пронація і

супінація. Стрілова вісь не використовується, оскільки між кістками передпліччя натягнута *міжкісткова перетинка*.

**Проксимальний променево-ліктьовий суглоб** утворюється променевою вирізкою ліктьової кістки і суглобовим обводом головки променевої кістки. Це циліндричний одноосьовий суглоб. Рухи: пронація і супінація навколо вертикальної осі.

У ліктьовому суглобі можливі згинання і розгинання навколо лобової осі, пронація і супінація навколо вертикальної осі.

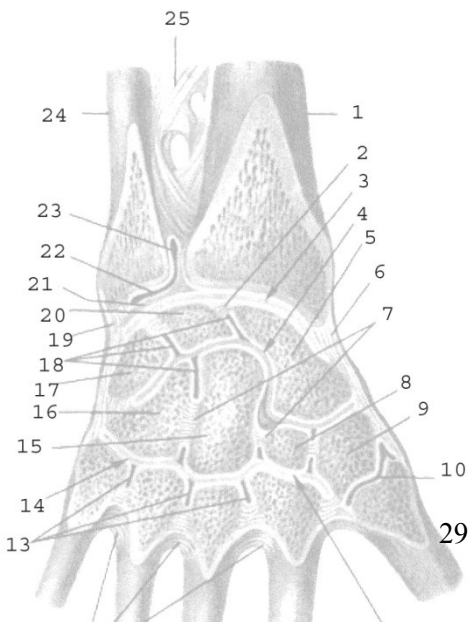
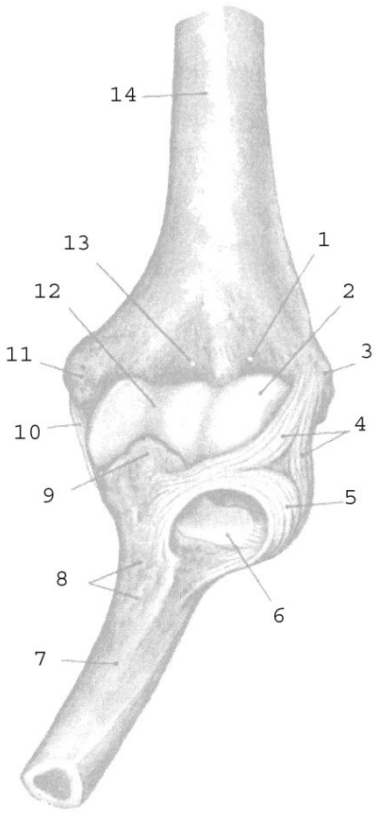
Суглобова капсула починається спереду на плечовій кістці так, що променева та вінцева ямки розміщені в порожнині суглоба, а ліктьова – ззаду, поза порожниною суглоба. На променевої кістці суглобова сумка прикріплюється до шийки, на ліктьовій – до краю блокової вирізки.

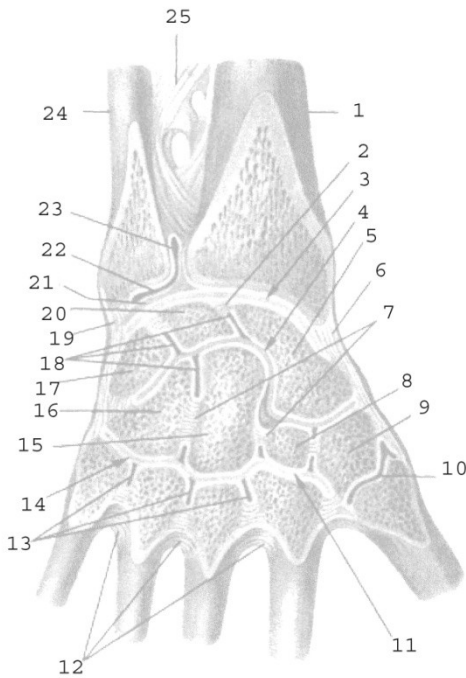
Блок плечової кістки має близько  $320^\circ$ , а блокова вирізка ліктьової кістки –  $180^\circ$ ; таким чином, величина рухливості навколо лобової осі складає  $320^\circ - 180^\circ = 140^\circ$ . Розмах рухів навколо вертикальної осі також складає близько  $140^\circ$ .

При згинанні і розгинанні відбуваються одночасні рухи у плечо-променевому і плечо-ліктьовому суглобах; при пронації і супінації – одночасні рухи у плечо-променевому, проксимальному і дистальному променево-ліктьових суглобах.

Суглоб зміцнюють три зв'язки: **обхідна ліктьова, обхідна променева і кільцева зв'язка променевої кістки**. Обхідні зв'язки не допускають рухів навколо стрілової осі. Невелике відведення можливе при розгинанні та привертанні передпліччя, приведення – при згинанні та відвертанні.

**Променево-зап'ястковий суглоб** – еліпсоподібний двоосьовий комплексний суглоб (рис. 19). Головка суглоба складається з трьох кісток зап'ястка – човноподібної, півмісяцевої та тригранної. Суглобова западина утворена зап'ястковою суглобовою поверхнею променевої кістки та її продовженням – *трикутним хрящем*, який виконує функцію суглобового диска. Рухи: згинання і розгинання навколо лобової осі та відведення і приведення навколо стрілової осі. За рахунок еластичності суглобового хряща можливі невеликі колові рухи ( $10-12^\circ$ ).





**Рис. 18.**

**Рис. 19.**

**Рис. 18.** Ліктьовий суглоб, лівий, спереду: 1 – променева ямка; 2 – головочка; 3 – бічний надвиросток; 4 – обхідна променева зв'язка; 5 – кільцева зв'язка променевої кістки; 6 – променева вирізка ліктьової кістки; 7 – ліктьова кістка; 8 – горбистість ліктьової кістки; 9 – вінцевий відросток; 10 – обхідна ліктьова зв'язка; 11 – присередній надвиросток; 12 – блок; 13 – вінцева ямка; 14 – плечова кістка.

**Рис. 19.** Зв'язки і суглоби кисті, правої: 1 – променева кістка; 2, 7 – міжкісткові міжзап'ясткові зв'язки; 3 – променево-зап'ястковий суглоб; 4 – середньо-зап'ястковий суглоб; 5 – човноподібна кістка; 6 – променева обхідна зв'язка зап'ястка; 8 – трапецієподібна кістка; 9 – кістка-трапеція; 10 – зап'ястково-п'ястковий суглоб великого пальця; 11, 14 – зап'ястково-п'ясткові суглоби; 12 – міжкісткові п'ясткові зв'язки; 13 – міжп'ясткові суглоби; 15 – головчаста кістка; 16 – гачкувата кістка; 17 – тригранна кістка; 18 – міжзап'ясткові суглоби; 19 – ліктьова обхідна зв'язка зап'ястка; 20 – півмісяцева кістка; 21 – суглобовий диск; 22 – дистальний променево-

ліктьовий суглоб; 23 – мішкоподібний закуток; 24 – ліктьова кістка; 25 – міжкісткова перетинка передпліччя.

## Лабораторне заняття № 5

### ТЕМА: СКЕЛЕТ НИЖНЬОЇ КІНЦІВКИ

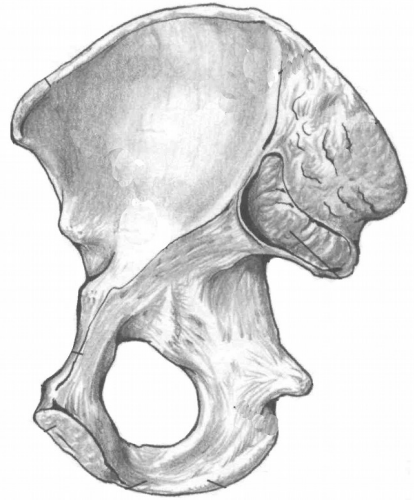
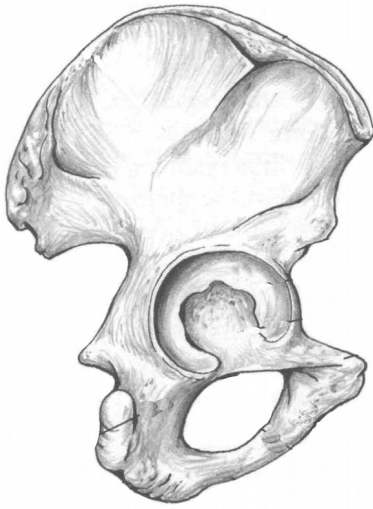
**Мета:** навчитись добре орієнтуватись в кістках нижньої кінцівки, вміти знаходити і показувати окремі кістки та їх елементи.

**Обладнання:** скелет людини, кістки нижньої кінцівки, анатомічний атлас.

**Скелет нижньої кінцівки** поділяється на дві частини: скелет поясу нижньої кінцівки та скелет вільної нижньої кінцівки. **Скелет поясу нижньої кінцівки** (або тазового поясу) утворений парною *кульшовою (тазовою) кісткою*. **Вільна нижня кінцівка** складається зі *стегна, гомілки і стопи*.

**Кульшова кістка** складається з трьох кісток: клубової, сідничої та лобкової. Кожна з них закладається як окрема кістка, але з 14-16 років хрящ, що з'єднує їх, костеніє і приблизно у 20 років утворюється монолітна кульшова кістка. Кістки плечового та тазового поясу гомологічні: клубова кістка відповідає лопатці, лобкова – ключиці, сіднична – дзьобоподібному відростку лопатки.

**Клубова кістка** є найбільшою частиною кульшової кістки, яка утворює її верхній відділ. Вона складається з *тіла* та *крила*, розділених на внутрішній поверхні кістки *дугоподібною лінією*. На крилі спереду і ззаду розташовано по 2 виступи: *верхня передня клубова ость, нижня передня клубова ость, верхня задня клубова ость, нижня задня клубова ость*. Верхній край крила потовщений і має назву *клубовий гребінь*. На внутрішній поверхні крила є *клубова ямка*, на зовнішній – *3 сідничні лінії*, від яких починаються сідничні м'язи. Задня частина крила потовщена, на ній знаходиться *вушкоподібна суглобова поверхня* для з'єднання з крижовою кісткою.



а

б

**Рис . 20.** Права кульшова кістка.

*Завдання 1.* На рис. 20 позначити такі елементи:

а) зовнішня поверхня:

- 1 – кульшова западина;
- 2 – тіло клубової кістки;
- 3 – крило клубової кістки;
- 4 – тіло сідничої кістки;
- 5 – гілка сідничої кістки;
- 6 – велика сіднична вирізка;
- 7 – мала сіднична вирізка;
- 8 – сідничний горб;
- 9 – тіло лобкової кістки;
- 10 – верхня гілка лобкової кістки
- 11 – нижня гілка лобкової кістки.

б) внутрішня поверхня:

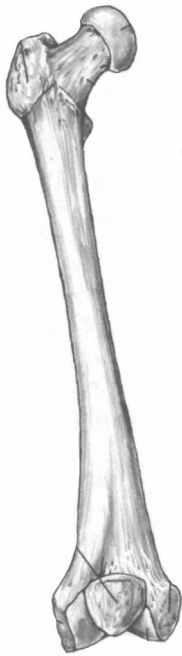
- 12 – дугоподібна лінія;
- 13 – клубова ямка;
- 14 – вушкоподібна поверхня;
- 15 – клубовий гребінь;
- 16 – верхня передня клубова ость;
- 17 – нижня передня клубова ость;
- 18 – верхня задня клубова ость;
- 19 – нижня задня клубова ость;
- 20 – сіднична ость;
- 21 – лобковий горбок;
- 22 – симфізна поверхня.

**Сіднична кістка** є нижньою частиною кульшової кістки. Вона складається з *тіла* та *гілки*. На межі між ними розміщений *сідничний горб*. На задньому краї тіла кістки є виступ – *сіднична ость*, яка розділяє *велику* і *малу сідничні вирізки*.

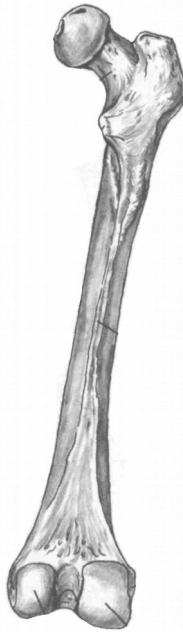
**Лобкова кістка** є передньою частиною кульшової кістки. Вона складається з *тіла* та двох *гілок* – *верхньої* і *нижньої*. На верхній



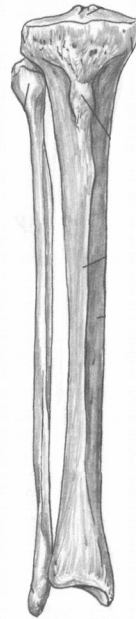
гілці знаходиться *лобковий гребінь*, який закінчується *лобковим горбком*.



а



б



б

а

**Рис. 21.** Права стегнова кістка. Наколінок.

**Рис. 22.** Кістки правої гомілки.

*Завдання 2.* На рис. 21 позначити такі елементи

а) вигляд спереду:

- 1 – головка;
- 2 – шийка;
- 3 – міжвертлюгова лінія;
- 4 – тіло;
- 5 – присередній надвиросток;
- 6 – бічний надвиросток;
- 7 – наколінок.

б) вигляд ззаду:

- 8 – великий вертлюг;
- 9 – малий вертлюг;
- 10 – міжвертлюговий гребінь;
- 11 – сіднична горбистість;
- 12 – шорстка лінія;
- 13 – присередній виросток;
- 14 – бічний виросток;
- 15 – міжвиросткова ямка.

*Завдання 3.* На рис. 22 позначити такі елементи

- |                                 |                                 |
|---------------------------------|---------------------------------|
| а) великогомілкова кістка:      | 21 –нижня суглобова поверхня;   |
| 16 – верхня суглобова поверхня; | 22–присередня кісточка гомілки; |
| 17 – присередній виросток;      |                                 |
| 18 – бічний виросток;           | б) малоогомілкова кістка:       |
| 19 – горбистість                | 23 – головка;                   |
| великогомілкової кістки;        | 24 – тіло;                      |
| 20 – тіло;                      | 25 – бічна кісточка гомілки.    |

Права і ліва лобкові кістки з'єднуються між собою *симфізними поверхнями*. Гілки лобкової та сідничої кісток обмежують *затуплений отвір*. Тіла усіх трьох кісток з'єднуються в межах *кульшової западини*.

**Таз** людини утворюється двома кульшовими кістками, крижовою кісткою і куприком. Великий та малий таз з боків розділяє дугоподібна лінія, ззаду – мис крижової кістки, спереду – лобковий гребінь і верхній край лобкового зрощення. Статеві відмінності тазу добре помітні. Кут з'єднання нижніх гілок лобкових кісток у чоловіків  $70^{\circ}$ - $75^{\circ}$  (підлобковий кут), тоді як у жінок більше ніж  $90^{\circ}$  (лобкова дуга). Крила клубової кістки у жінок ширші і розташовані більш горизонтально, у чоловіків вони майже вертикальні. Об'єм малого тазу у жінок більший, ніж у чоловіків.

**Стегнова кістка** – найдовша і найміцніша трубчаста кістка скелета людини. На проксимальному епіфізі є куляста *головка*, *шийка*, 2 виступи – *великий вертлюг* і *малий вертлюг*, спереду з'єднані *міжвертлюговою лінією*, а ззаду – *міжвертлюговим гребенем*. Тіло циліндричної форми на задній поверхні має *шорстку лінію*, яка вище переходить у *сідничну горбистість*. Дистальний епіфіз розширений, має *присередній* і *бічний виростки*, *присередній* і *бічний надвиростки*, *міжвиростковий яму*. Щоб відрізнити праву стегнову кістку від лівої, слід пам'ятати, що її головка обернена вгору та присередньо, вертлюги – назад, а присередній виросток більший, ніж бічний.

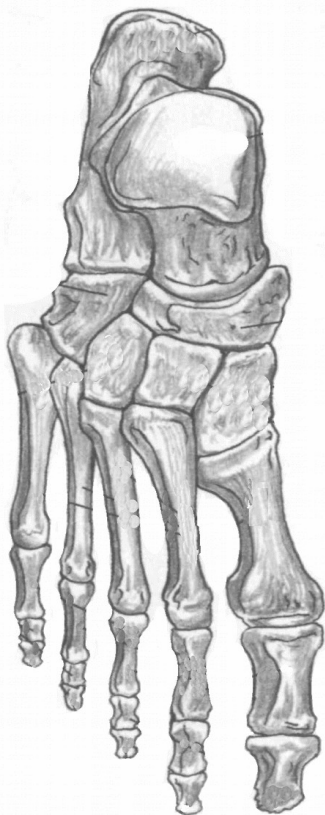
**Наколінок**, найбільша сесамоподібна (зерноподібна) кістка людини, знаходиться у товщі сухожилка чотириголового м'яза стегна. Він збільшує плече сили названого м'яза, а також захищає

колінний суглоб від травм. Верхня поверхня наколінка називається *основою*, нижня – *верхівкою*.

#### Завдання 4.

На рис. 23 позначити такі елементи:

- 1 – над'яткова кістка;
- 2 – п'яткова кістка;
- 3 – човноподібна кістка;
- 4 – кубоподібна кістка;
- 5 – присередня клиноподібна кістка;
- 6 – проміжна клиноподібна кістка;
- 7 – бічна клиноподібна кістка;
- 8 – основа I плеснової кістки;
- 9 – тіло I плеснової кістки;
- 10 – головка I плеснової кістки;
- 11 – II плеснова кістка;
- 12 – основа проксимальної фаланги I пальця;
- 13 – тіло проксимальної фаланги I пальця;
- 14 – головка проксимальної фаланги I пальця;
- 15 – дистальна фаланга I пальця;
- 16 – основна фаланга V пальця;
- 17 – середня фаланга V пальця;
- 18 – нігтьова фаланга V пальця.



**Рис. 23.** Права стопа, тильна поверхня.

**Гомілка** складається з великогомілкової (розташована медіально) і малогомілкової (розташована латерально) кісток.

**Великогомілкова кістка** має *тіло* і 2 *кінці*. На проксимальному епіфізі: *присередній* і *бічний виростки*, *верхня суглобова поверхня*. В центрі суглобової поверхні розташоване *міжвиросткове підвищення*. На бічному виростку є *малогомілкова суглобова поверхня* для з'єднання з головкою малогомілкової кістки. На тілі: *горбистість великогомілкової*

*кістки*. На дистальному епіфізі: *нижня суглобова поверхня, малогомілкова вирізка, присередня кісточка гомілки*.

**Малогомілкова кістка** відрізняється довгим і тонким тілом. На верхньому кінці знаходиться *головка*, на нижньому – *бічна кісточка гомілки*.

Тіла обох кісток гомілки тригранної форми.

**Стопа** складається з трьох частин: *заплесна, плесна і кісток пальців*. До заплесна відносяться 7 кісток, розміщених у 2 ряди. 1-ий ряд: **надп'яtkова (таранна)** і **п'яtkова** кістки. 2-ий ряд: **човноподібна, кубоподібна і 3 клиноподібні** (присередня, проміжна та бічна) кістки.

Характеристика кісток плесна і пальців стопи подібна до характеристики кісток п'ястка і пальців кисті.

*Завдання 5*. Скласти схему скелета нижньої кінцівки.

### Контрольні питання

1. З яких частин складається скелет нижньої кінцівки?
2. Які кістки утворюють скелет тазового поясу?
3. З яких відділів та кісток складається скелет вільної нижньої кінцівки?
4. Які особливості будови та розвитку має кульшова кістка?
5. Охарактеризуйте клубову кістку.
6. Охарактеризуйте сідничу та лобкову кістки.
7. Якими кістками утворений таз? Які статеві відмінності таза?
8. Яку будову має стегнова кістка?
9. Що таке наколінок?
10. Яка будова і розташування кісток гомілки?
11. З яких відділів складається скелет стопи?
12. Назвіть кістки заплесна.

### 13. Яку будову мають кістки плесна та пальців?

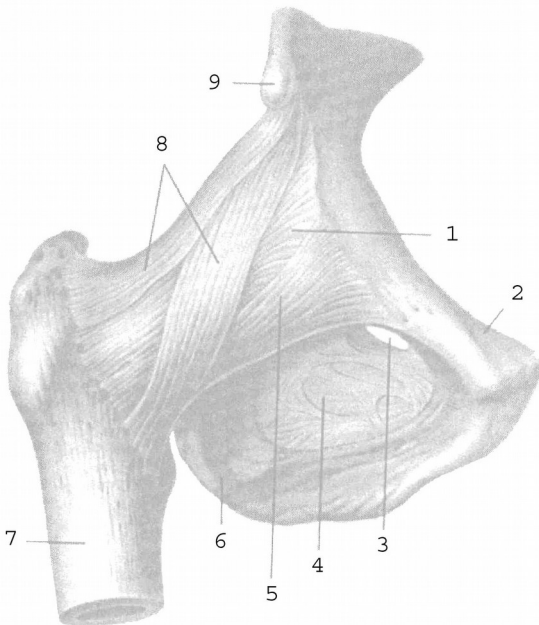
#### Лабораторне заняття № 6

#### ТЕМА: СПОЛУЧЕННЯ КІСТОК НИЖНЬОЇ КІНЦІВКИ

**Мета:** вивчити особливості сполучення кісток нижньої кінцівки.

**Обладнання:** скелет людини, набори кісток нижньої кінцівки, анатомічний атлас.

**Кульшовий суглоб** утворений головою стегнової кістки і кульшовою западиною кульшової кістки, яку оточує *хрящова губа*. Це простий чашоподібний суглоб з міцно натягнутою суглобовою сумкою і міцними зв'язками (рис. 24, 25). Суглобова капсула починається від канта кульшової западини і прикріплюється до шийки стегнової кістки, закінчуючись спереду на міжвертлюговій лінії, ззаду доходить до міжвертлюгового гребеня. Практичне значення мають *позакапсульні* та *внутрішньокапсульні зв'язки*. До перших належать *клубово-стегнова, сідничо-стегнова, лобково-стегнова* зв'язки, а також *коловий пояс*.



- суглобова сумка;
- лобкова кістка;
- затульний канал;
- затульна перетинка;
- лобково-стегнова зв'язка;
- сіднична кістка;
- стегнова кістка;
- клубово-стегнова зв'язка;
- нижня передня клубова ость.

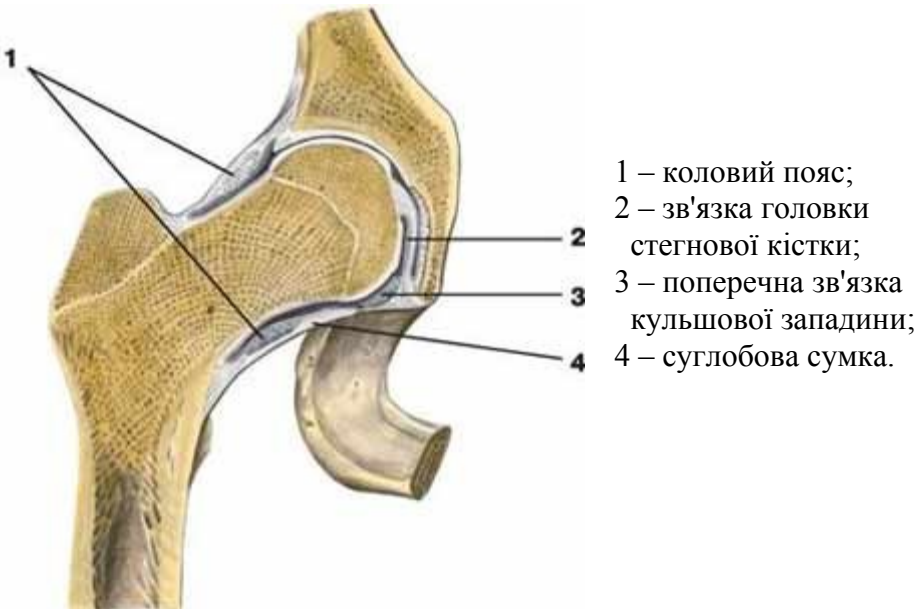
**Рис. 24.** Правий кульшовий суглоб.

Найміцнішою зв'язкою є *клубово-стегнова*, що витримує вагу до 300 кг. Вона починається від передньої нижньої клубової ості, розходитья віялоподібно і прикріплюється до міжвертлюгової лінії стегнової кістки.

*Сідничо-стегнова зв'язка* розташована на задній поверхні суглоба, починається від тіла сідничої кістки і прикріплюється у вертлюговій ямці стегнової кістки. *Лобково-стегнова зв'язка* має трикутну форму, починається від тіла та верхньої гілки лобкової кістки, прикріплюється до малого вертлюга і міжвертлюгової лінії стегнової кістки.

Сідничо-стегнова та лобково-стегнова зв'язки значно слабші від клубово-стегнової. В положенні стоячи усі три зв'язки натягнуті. Вони гальмують розгинання стегна, клубово-стегнова обмежує відведення і приведення стегна, лобково-стегнова – відведення, сідничо-стегнова – пронацію стегна.

*Коловий пояс* складається з міцних волокон, які охоплюють у вигляді петлі шийку стегнової кістки і прикріплюються до передньої нижньої клубової ості.



## Рис. 25. Правий кульшовий суглоб.

До внутрішньокапсульних відносять дві зв'язки: *поперечну зв'язку кульшової западини*, яка натягнута над кульшовою вирізкою і є частиною губи, та *зв'язку головки стегна*, яка розміщена між ямкою головки стегнової кістки і вирізкою кульшової западини.

У кульшовому суглобі можливі рухи навколо лобової (згинання і розгинання), стрілової (відведення і приведення), вертикальної (обертання до середини і назовні) осі, а також колові рухи.

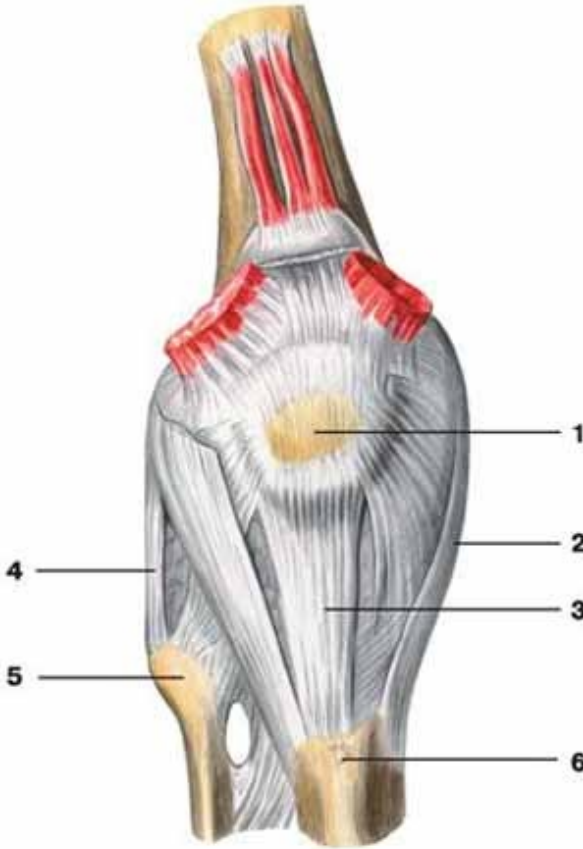
Рухливість стегна у кульшовому суглобі менша, ніж плеча у плечовому суглобі, тому що: 1) суглобові поверхні кульшового суглоба більш конгруентні, 2) зв'язковий апарат значно сильніший, 3) кульшовий суглоб оточують набагато потужніші м'язи.

Рухливість стегна у кульшовому суглобі:  $105^\circ$  згинання і  $15^\circ$  розгинання. Ступінь згинання збільшується при поєднанні цього руху з невеликим відведенням кінцівки (важливо при переході стрибуна через планку), а також зі згинанням у колінному суглобі. Відведення можливе на  $40-60^\circ$  і на  $15-30^\circ$  приведення. Але якщо зігнути ногу у коліні, то амплітуда рухів навколо стрілової осі збільшиться до  $74-80^\circ$ . При супінованому (вивернутому) стегні ступінь відведення значно більша, тому при русі «мах в сторону» стегно намагаються утримувати в більш супінованому положенні. Супінація і пронація складають  $15-40^\circ$ . При зігнутому стегні обсяг цих рухів зростає майже удвічі. Рухливість у кульшовому суглобі збільшується шляхом систематичного тренування. Слід пам'ятати, що рухливість в суглобах, особливо кульшовому, не є симетричною.

**Колінний суглоб** – це складний суглоб, утворений суглобовими поверхнями бічного та присереднього виростків стегнової кістки, верхньою суглобовою поверхнею великогомілкової кістки, суглобовою поверхнею наколінка і наколінковою поверхнею стегнової кістки (рис. 26, 27). За формою це двовиростковий, двоосьовий суглоб, рухи у ньому відбуваються навколо лобової (згинання, розгинання) і вертикальної (обертання) осей.

Колінний суглоб відносять до комплексних через наявність у ньому *менісків: присереднього та бічного*. Вони мають вигляд пластинок з волокнистого хряща, розміщених між суглобовими поверхнями стегнової та великогомілкової кісток. Меніски півмісяцевої форми, стовщені назовні до 6-8 мм і стоншені вздовж присереднього краю. За

їх рахунок поглиблюється суглобова западина, збільшується конгруентність поверхонь. Крім того, меніски виконують амортизаційну функцію, а також сприяють більш рівномірному розподілу тиску стегна на великогомілкову кістку.

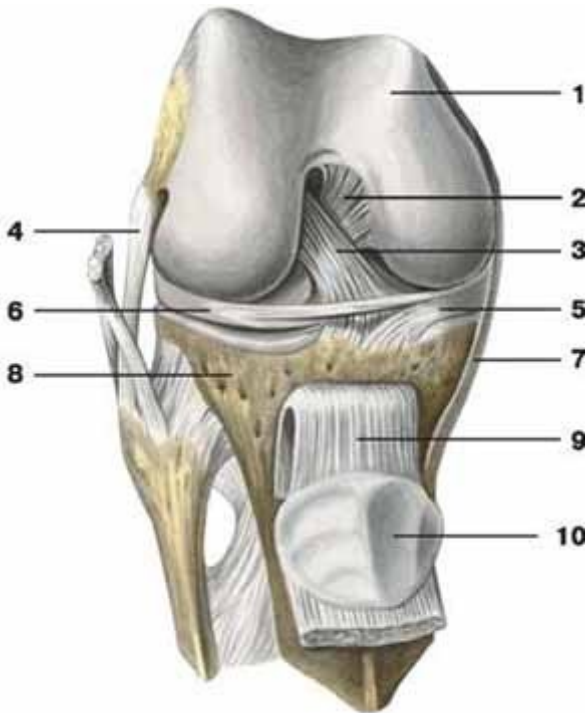


**Рис. 26.** Правий колінний суглоб (вигляд спереду): 1 – наколіннок; 2 – обхідна великогомілкова зв'язка; 3 – зв'язка наколінка; 4 – обхідна малогомілкова зв'язка; 5 – головка малогомілкової кістки; 6 – горбистість великогомілкової кістки.

Зв'язки колінного суглоба поділяються на внутрішньокапсульні та позакапсульні. До першої групи належать: **передня схрещена зв'язка** (починається від присередньої поверхні бічного виростка стегнової



кістки і прикріплюється до переднього міжвиросткового поля великогомілкової кістки) та *задня схрещена зв'язка* (починається від бічної поверхні присереднього виростка стегнової кістки і прикріплюється до заднього міжвиросткового поля великогомілкової кістки).



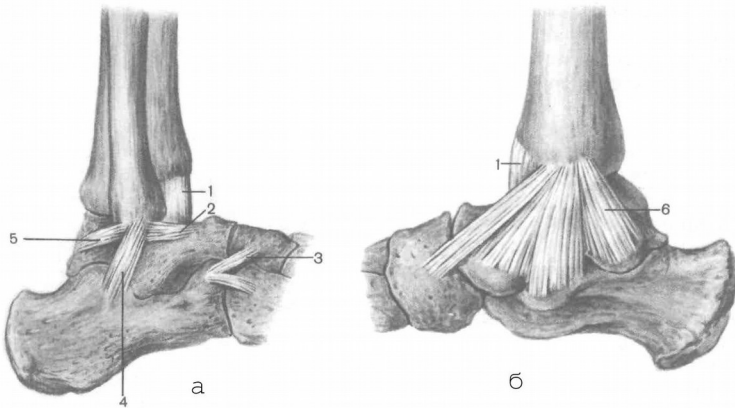
**Рис. 27.** Правий колінний суглоб (суглобова капсула видалена): 1 – стегнова кістка; 2 – задня схрещена зв'язка; 3 – передня схрещена зв'язка; 4 – обхідна малоюмілкова зв'язка; 5 – присередній меніск; 6 – бічний меніск; 7 – обхідна великогомілкова зв'язка; 8 – великогомілкова кістка; 9 – зв'язка наколінка; 10 – наколінок.

До позакапсульних зв'язок належать: *обхідна великогомілкова зв'язка* (між присереднім надвиростком стегнової кістки та верхнім кінцем великогомілкової кістки), *обхідна малоюмілкова зв'язка* (між бічним надвиростком стегнової кістки та голівкою малоюмілкової кістки), *зв'язка наколінка* (частина сухожилка чотириголового м'яза

стегна), *коса підколінна зв'язка* (розміщена на задній поверхні капсули суглоба і косо піднімається від присереднього виростка великої гомілки до бічного виростка стегна) та інші.

**Над'яtkово-гомiлковий суглоб** утворюється трьома кістками: суглобовими поверхнями великогомілкової та малоогомілкової кісток і блоком над'яtkової кістки. Це блокоподібний суглоб, рухи у ньому відбуваються в основному навколо фронтальної осі (згинання і розгинання), а в разі сильного згинання можливі невеликі рухи в сторони за типом приведення, відведення.

Укріплює суглоб міцна *присередня обхідна*, або *дельтоподібна зв'язка*, яка починається від присередньої кісточки великогомілкової кістки і у вигляді віяла розходить до над'яtkової, п'яtkової та човноподібної кісток (рис 28). На бічній поверхні розташовуються три самостійні зв'язки, які починаються від бічної кісточки малоогомілкової кістки і розходяться донизу у вигляді трьох зв'язок: *передня над'яtkово-малоогомілкова*, *задня над'яtkово-малоогомілкова* і *п'яtkово-малоогомілкова*.



**Рис. 28.** Зв'язки над'яtkово-гомiлкового суглоба: а) вигляд зовні; б) вигляд зсередини; 1 – суглобова капсула; 2 – передня над'яtkово-малоогомілкова зв'язка; 3 – роздвоєна зв'язка; 4 – п'яtkово-малоогомілкова зв'язка; 5 – задня над'яtkово-малоогомілкова зв'язка; 6 – присередня обхідна зв'язка (дельтоподібна).

## Лабораторне заняття № 7

### ТЕМА: СКЕЛЕТ ГОЛОВИ

**Мета:** вивчити будову кісток черепа у зв'язку з їх функціями, розглянути череп в цілому.

**Обладнання:** скелет людини, череп, набори кісток голови, анатомічний атлас.

**Скелет голови** – череп – складається з 23 кісток, які утворюють 2 відділи: мозковий і лицевий. **Мозковий череп** має **основу** і **склепіння**. Він містить і захищає головний мозок. Його утворюють 8 кісток: 2 парні (**тім'яна** та **скронева**) і 4 непарні (**лобова**, **решітчаста**, **клиноподібна** та **потилична**).

**Лицевий череп** є опорою для м'яких тканин обличчя, початкових відділів травної і дихальної систем, а також для органів чуття. До його складу входить 15 кісток: 6 парних (**носова**, **верхня щелепа**, **влична**, **піднебінна**, **нижня носова раковина**, **сльозова**) та 3 непарні (**леміш**, **нижня щелепа**, **під'язикова**).

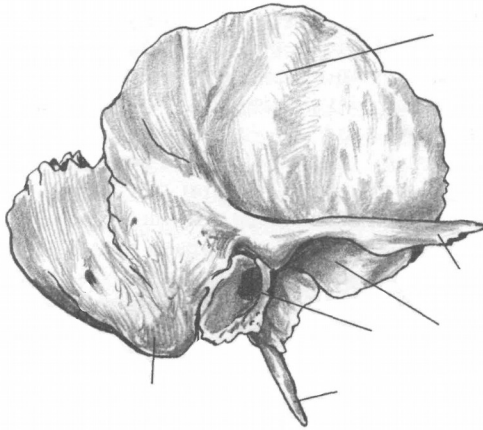
Межею між відділами є умовна лінія, яка проходить через зовнішній потиличний виступ, верхню каркову лінію до основи соскоподібного відростка, далі – над зовнішнім слуховим отвором, по основі вличного відростка скроневої кістки і по підскроневою гребеню великого крила клиноподібної кістки. Ця лінія продовжується вгору до вличного відростка лобової кістки і по надочноямковому краю досягає носо-лобового шва.

Кістки мозкового черепа за формою плоскі (тім'яна, потилична) або повітроносні (лобова, решітчаста, клиноподібна, скронева).

**Тім'яна кістка** – опукла чотирикутна пластинка, яка має 4 **краї** і 4 **кути**. Краї: **стріловий** (з'єднуються 2 тім'яні кістки, утворюючи стріловий шов), **лобовий** (вінцевий шов), **потиличний** (лямбдоподібний шов), **лусковий** (з'єднується зі скроневою кісткою, утворюючи лусковий шов). Куті: передньоверхній – **лобовий**, задньоверхній – **потиличний**, передньонижній – **клиноподібний**, задньонижній – **соскоподібний**.

**Скронева кістка** складається з трьох **частин**: **барабанної**, **лускової** та **кам'янистої**. Вона має 3 **відростки**: **вличний**, **соскоподібний** і **шилоподібний**. На кістці є багато **отворів**, серед них: **зовнішній** та **внутрішній слухові**, **шило-соскоподібний**,

*зовнішній* та *внутрішній сонного каналу*. Під виличним відростком знаходиться *нижньощелепна ямка*, а спереду від ямки – *суглобовий горбок*. Щоб правильно зорієнтувати скроневу кістку потрібно, щоб виличний відросток був спрямований уперед, соскоподібний – назад, луска розташована вертикально у стріловій площині.



а

*Завдання 1.*

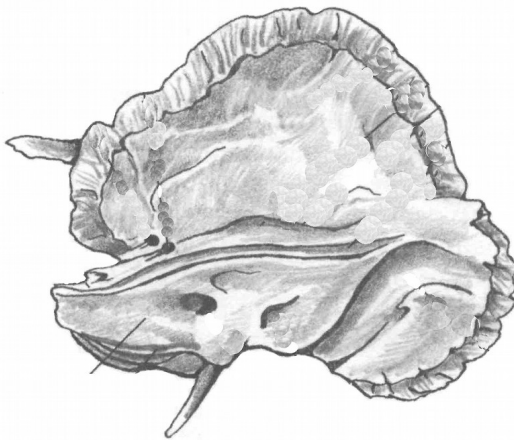
На рис. 29 позначити такі елементи

а) зовнішня поверхня:

- 1 – лускова частина;
- 2 – виличний відросток;
- 3 – зовнішній слуховий отвір;
- 4 – соскоподібний відросток;
- 5 – шилоподібний відросток;
- 6 – нижньощелепна ямка;

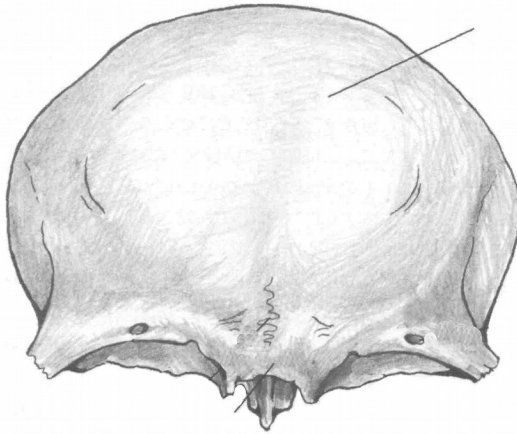
б) внутрішня поверхня:

- 1 – лускова частина;
- 2 – кам'яниста частина;
- 3 – внутрішній слуховий отвір.

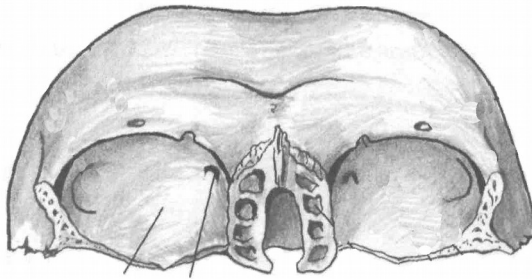


б

**Рис. 29.** Скронева кістка.



а



б

**Рис . 30.** Лобова кістка.

Лобову кістку поділяють на 4 *частини*: луску, 2 очноямкові та носову. На зовнішній поверхні луски є 2 *лобові горби*, під ними – *надбрівні дуги*, між якими знаходиться *надперенісся*. *Надочноямковий край* латерально переходить у *виличний відросток*. В очноямковій частині медіально розташована *блокова ямка*, латерально – *ямка сльозової залози*. У товщі кістки лежить *повітроносна пазуха*.

Решітчаста кістка складається з чотирьох *частин*: *дірчастої пластинки*, *перпендикулярної пластинки*, *парного решітчастого лабіринту*.

## Завдання 2.

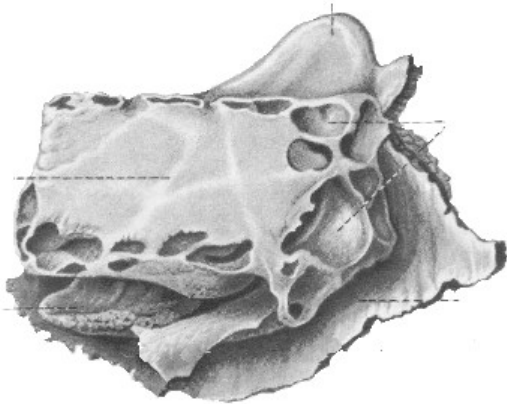
На рис. 30 позначити такі елементи:

а) вигляд спереду:

- 1 – лобова луска;
- 2 – виличний відросток;
- 3 – носова частина;
- 4 – очноямкова частина;
- 5 – надперенісся;
- 6 – надочноямковий край;
- 7 – надбрівна дуга;

б) вигляд знизу:

- 1 – очноямкова частина;
- 2 – блокова ямка;
- 3 – ямка сльозової залози;
- 4 – носова частина.

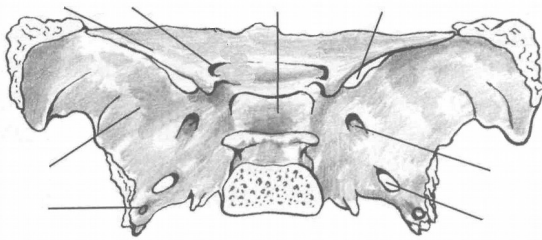


**Рис. 31.** Решітчаста кістка.

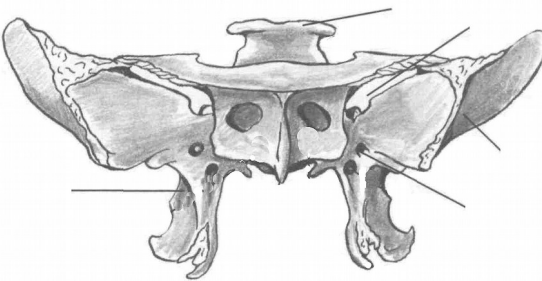
*Завдання 3.*

На рис. 31 позначити такі елементи:

- 1 – повітроносні комірочки;
- 2 – перпендикулярна пластинка;
- 3 – півнячий гребінь;
- 4 – очноямкова пластинка;
- 5 – середня носова раковина.



а



б

**Рис. 32.** Клиноподібна кістка.

*Завдання 4.*

На рис. 32 позначити

а) вигляд зверху:

- 1 – тіло;
- 2 – мале крило;
- 3 – велике крило;
- 4 – зоровий канал;
- 5 – верхня очноямкова щілина;
- 6 – круглий отвір;
- 7 – овальний отвір;
- 8 – остистий отвір;
- 9 – гіпофізна ямка;

б) вигляд спереду:

- 1 – спинка сідла;
- 2 – верхня очноямкова щілина;
- 3 – круглий отвір;
- 4 – велике крило;
- 5 – крилоподібний відросток.

Дірчаста пластинка розташована горизонтально, має кілька десятків дрібних отворів для гілочок нюхового нерва. Верхня

частина перпендикулярної пластинки утворює випин – *півнячий гребінь*, а нижня разом з лемешем формує кісткову перегородку носа. Лабіринти складаються з великої кількості повітроносних комірок. На присередній стінці лабіринту знаходяться 2 зігнуті пластинки – *верхня і середня носові раковини*. Бічна стінка лабіринту називається *очноямковою (паперовою) пластинкою*.

**Клиноподібна (основна) кістка** знаходиться в центрі основи черепа. Вона має *тіло* і 3 пари *відростків*: *великі крила, малі крила, крилоподібні відростки*. В середині тіла є порожнина – *клиноподібна пазуха*, заповнена повітрям. Верхня поверхня тіла має заглиблення – *турецьке сідло*, обмежене ззаду *спинкою сідла*. На дні сідла є *гіпофізна ямка*. В основі великого крила лежать *круглий, овальний та остистий отвори*, між великим і малим крилами – *верхня очноямкова щілина*. В основі малого крила розташований *зоровий канал*.

**Потилична кістка** має 4 *частини*, розміщені навколо *великого потиличного отвору*: *основну, 2 бічні та луску*. На бічній частині є *яремна вирізка та яремний відросток*. На внутрішній поверхні кістки виділяються: *внутрішній потиличний виступ, борозна верхньої стрілової пазухи*, парна *борозна поперечної пазухи, внутрішній потиличний гребінь*, які утворюють *хрестоподібне підвищення*. На зовнішній поверхні: *зовнішній потиличний виступ, зовнішній потиличний гребінь, каркові лінії, парний потиличний виросток*. В основі потиличного виростка проходить *канал під'язикового нерва*.

Найбільшими кістками лицевого черепа є верхня і нижня щелепи.

**Верхня щелепа** має *тіло* і 4 *відростки*: *лобовий, виличний, піднебінний, комірковий (альвеолярний)*. У середині тіла розташована *верхньощелепна (гайморова) пазуха*.

У нижній щелепі розрізняють *тіло* і 2 *гілки*. Верхня частина тіла утворює *комірковий відросток* з 16 комірками для зубів. Тіло, з'єднуючись з гілками, утворює *правий і лівий кути*. На зовнішній поверхні кута знаходиться *жувальна горбистість*, на внутрішній – *крилоподібна*. На кожній з гілок *вирізка нижньої щелепи* розділяє *вінцевий* (спереду) та *виростковий* (ззаду) *відростки*. Виростковий відросток має *головку і шийку*.

*Завдання 5.*

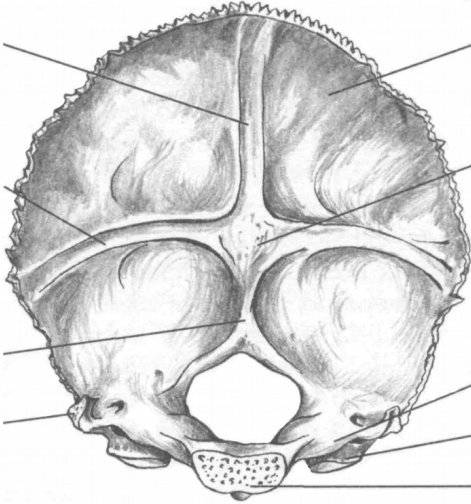
На рис. 33 позначити такі елементи:

а) внутрішня поверхня:

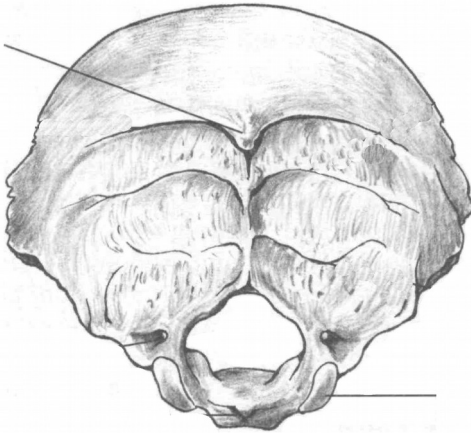
- 1 – великий отвір;
- 2 – потилична луска;
- 3 – основна частина;
- 4 – бічна частина;
- 5 – внутрішній потиличний виступ;
- 6 – борозна верхньої стрілової пазухи;
- 7 – борозна поперечної пазухи;
- 8 – внутрішній потиличний гребінь;
- 9 – потиличний виросток;
- 10 – яремний відросток;

б) зовнішня поверхня:

- 1 – зовнішній потиличний виступ;
- 2 – каркові лінії;
- 3 – потиличний виросток;
- 4 – канал під'язикового нерва.



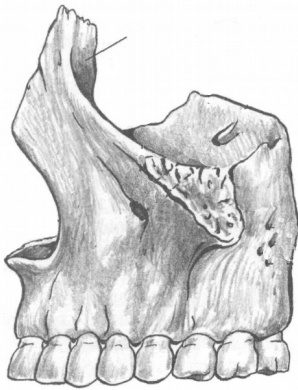а



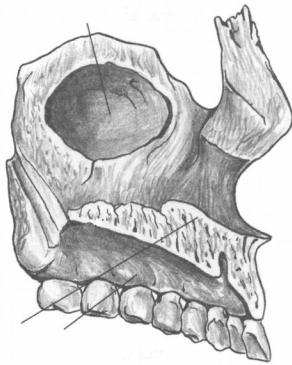
б

**Рис. 33.** Потилична кістка.

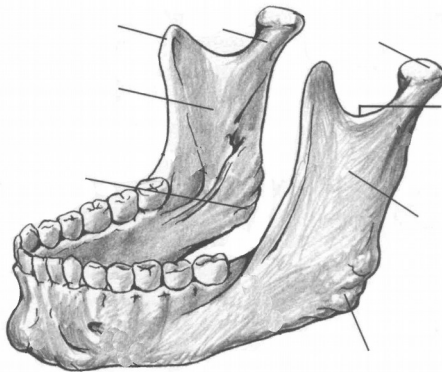




**Рис. 34.** Верхня щелепа, ззовні.



**Рис. 35.** Верхня щелепа.



**Рис. 36.** Нижня щелепа.

*Завдання 6.*

На рис. 34 позначити такі елементи:

- 1 – тіло;
- 2 – лобовий відросток;
- 3 – комірковий відросток;
- 4 – виличний відросток.

*Завдання 7.*

На рис. 35 позначити такі елементи:

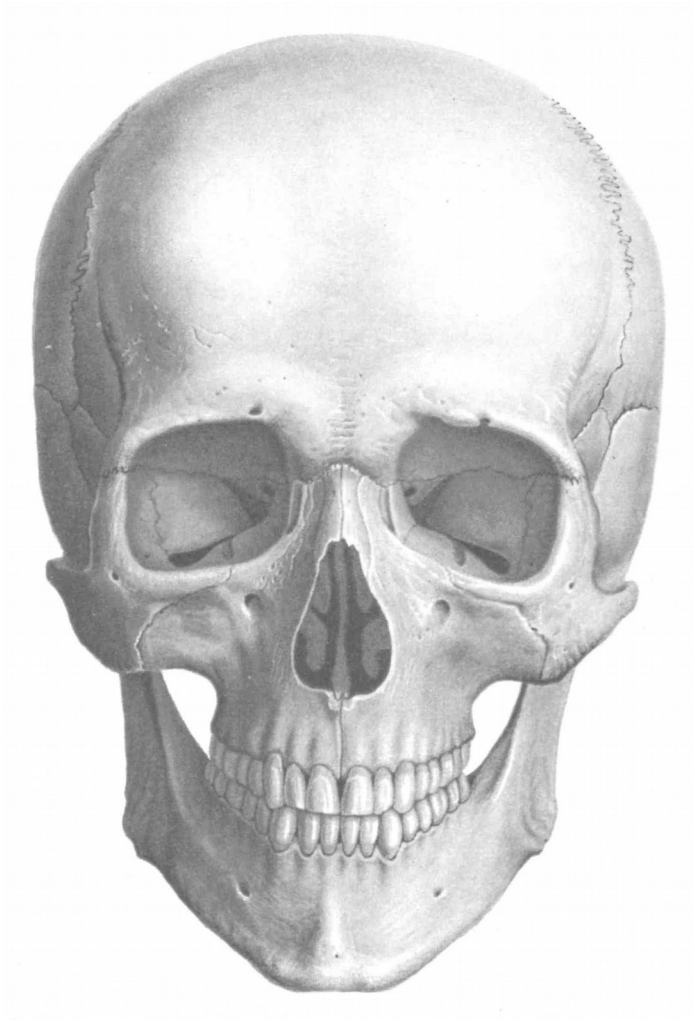
- 1 – верхньощелепна пазуха;
- 2 – лобовий відросток;
- 3 – піднебінний відросток;
- 4 – комірковий відросток.

*Завдання 8.*

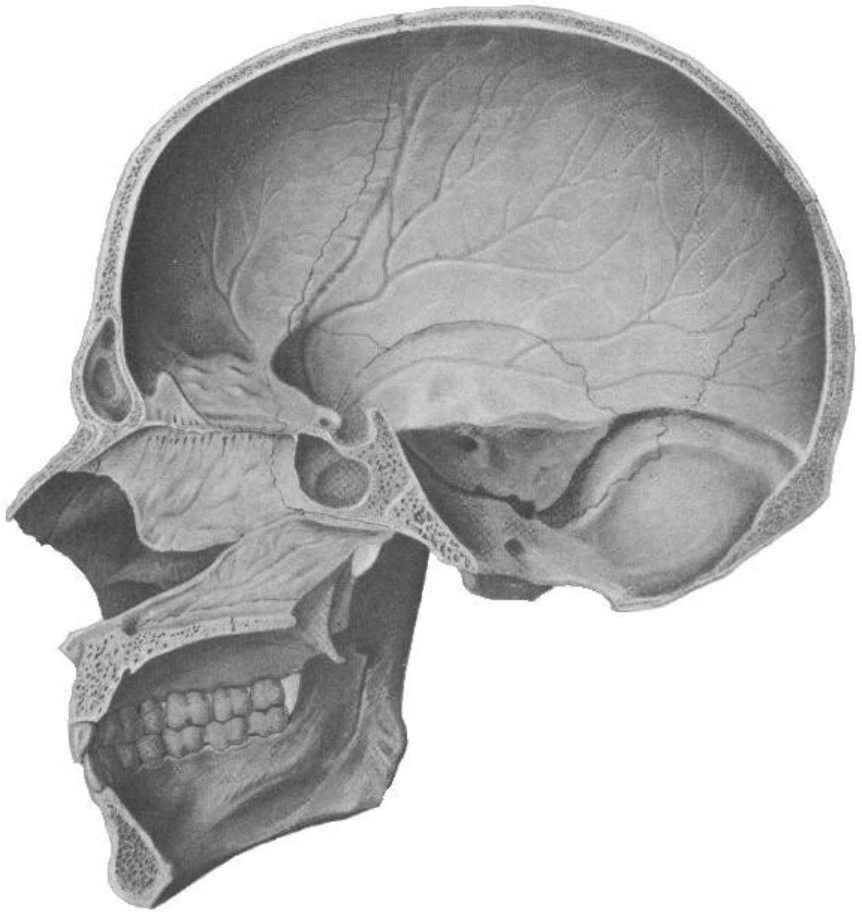
На рис. 36 позначити такі елементи:

- 1 – тіло;
- 2 – гілка;
- 3 – вінцевий відросток;
- 4 – виростковий відросток;
- 5 – головка виросткового відростка;
- 6 – вирізка нижньої щелепи;
- 7 – жувальна горбистість;
- 8 – крилоподібна горбистість.

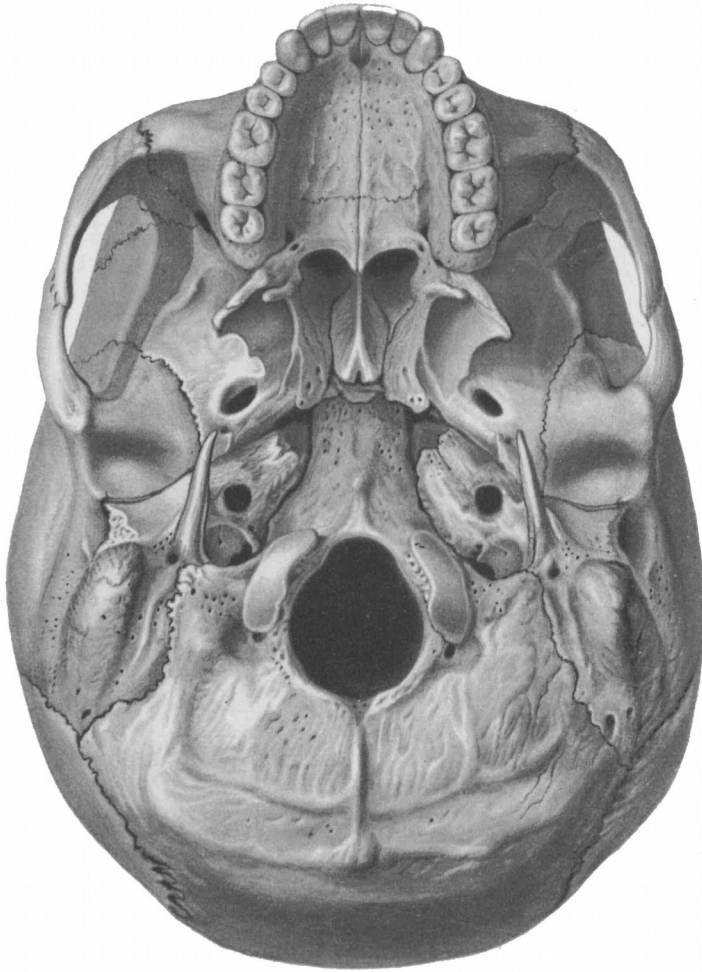
Завдання № 9. На рис. 37, 38, 39, 40 позначити кістки черепа.



**Рис. 37.** Череп (вигляд спереду): 1 – лобова кістка; 2 – тім'яна кістка; 3 – скроневі кістки; 4 – клиноподібна кістка; 5 – решітчаста кістка; 6 – носова кістка; 7 – слізозна кістка; 8 – вилична кістка; 9 – верхня щелепа; 10 – нижня щелепа; 11 – нижня носова раковина; 12 – леміш.



**Рис. 38.** Череп (вигляд зсередини): 1 – лобова кістка; 2 – тім'яна кістка; 3 – скронева кістка; 4 – клиноподібна кістка; 5 – решітчаста кістка; 6 – носова кістка; 7 – леміш; 8 – піднебінна кістка; 9 – верхня щелепа; 10 – нижня щелепа; 11 – нижня носова раковина; 12 – потилична кістка.

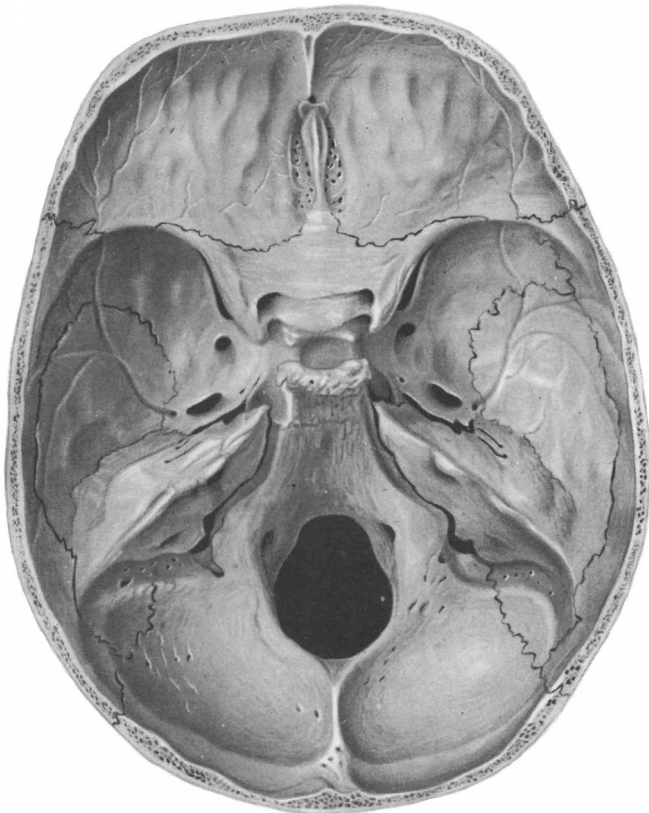


**Рис. 39.** Череп знизу: 1 – потилична кістка; 2 – тім'яна кістка; 3 – скронева кістка; 4 – клиноподібна кістка; 5 – піднебінна кістка; 6 – леміш; 7 – вилична кістка; 8 – верхня щелепа; 9 – лобова кістка.

### **Контрольні питання**

1. На які відділи поділяється череп? Яке їх значення?
2. З яких кісток складається мозковий череп?
3. З яких кісток складається лицевий череп?
4. Яку будову мають тім'яна та лобова кістки?

5. З яких частин складається скронева кістка? Які вона має відростки та отвори?
6. Яку будову має решітчаста кістка?
7. З яких частин складається клиноподібна кістка? Які вона має отвори?
8. Яку будову має потилична кістка?
9. Які кістки черепа відносяться до повітроносних?
10. Яку будову має верхня щелепа?
11. Яку будову має нижня щелепа? Яка особливість цієї кістки?



**Рис. 40.** Основа черепа, (вигляд зверху): 1 – лобова кістка; 2 – тім'яна кістка; 3 – скронева кістка; 4 – клиноподібна кістка; 5 – решітчаста кістка; 6 – потилична кістка.

## Лабораторне заняття № 8

### ТЕМА: СПОЛУЧЕННЯ КІСТОК ЧЕРЕПА

**Мета:** вивчити особливості сполучення кісток черепа, з'ясувати особливості будови швів, тім'ячок, атланта-потиличного та скронево-нижньощелепного суглобів.

**Обладнання:** скелет людини, набори кісток, анатомічний атлас.

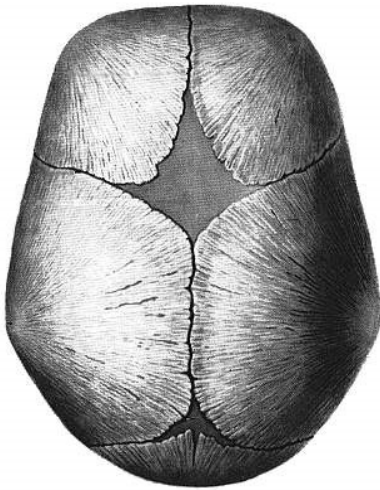
**Шви** з'єднують краї кісток за допомогою тонкого прошарку сполучної тканини. Швами з'єднуються тільки кістки черепа. За будовою розрізняють три види швів:

1. **Зубчастий шов.** Нерівні, зазубрені краї суміжних кісток утворюють найміцніші з'єднання черепа: *стріловий шов* (між стріловими краями тім'яних кісток), *вінцевий шов* (між лобовою лускою і тім'яними кістками), *лямбдоподібний шов* (між лускою потиличної кістки та тім'яними кістками).

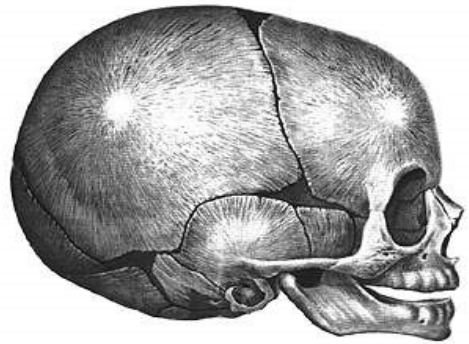
2. **Лусковий шов** – сполучення косо зрізаних поверхонь кісток, які накладаються одна на одну у вигляді луски. Цей шов з'єднує лускову частину скроневої кістки з лусковим краєм тім'яної.

3. **Плоский шов** з'єднує рівні краї двох кісток (наприклад, кістки обличчя).

**Тім'ячка** є найхарактернішою особливістю черепа немовляти (рис. 41). Їх наявність має велике значення під час пологів – кістки склепіння черепа зміщуються, завдяки чому череп пристосовується до форми та розмірів пологових шляхів. Розрізняють 6 тім'ячок: 2 непарні серединні та 2 парні бічні. Найбільшим є *переднє тім'ячко*, розташоване на стику тім'яних кісток та лобової кістки. Воно ромбоподібної форми, заростає на 2 році життя. *Заднє тім'ячко* трикутної форми, розміщене між тім'яними кістками та потиличною кісткою, скостеніває на 2 місяці життя. *Клиноподібне тім'ячко* – парне, міститься там, де сходяться клиноподібний кут тім'яної кістки, лобова, скронева та клиноподібна кістки. *Соскоподібне тім'ячко* – парне, розташоване між соскоподібним кутом тім'яної кістки, лускою скроневої і потиличної кістки. Бічні тім'ячка повністю заростають через 2-3 місяці після народження або навіть ще в кінці утробного періоду розвитку.



а



б

**Рис. 41.** Тім'ячка черепа новонародженого: а) вигляд зверху; б) вигляд збоку

*Завдання 1.* Позначте на рис. 41 тім'ячка: 1 – переднє; 2 – заднє; 3 – клиноподібне; 4 – соскоподібне.

**Вклинення** – це таке сполучення кісток, коли одна кістка вклинюється в товщу іншої. Єдиний приклад – зубоальвеолярне сполучення між коренями зубів і кістковою тканиною зубних комірок щелеп.

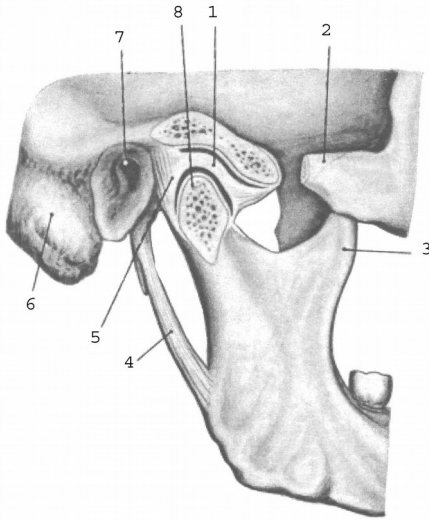
### **З'єднання черепа з хребтом**

**Атланти-потиличний суглоб** утворений виростками потиличної кістки та верхніми суглобовими поверхнями атланта. Це еліпсоподібний, комбінований суглоб. Рухи відбуваються одночасно у лівому та правому суглобах: згинання і розгинання та відведення і приведення.

### **Суглоби голови**

**Скронево-нижньощелепний суглоб** утворений головкою виросткового відростка нижньої щелепи та нижньощелепною ямкою скроневої кістки (рис. 42). Цей суглоб еліпсоподібний, комбінований (правий і лівий суглоби функціонують одночасно) і комплексний (всередині суглоба є міжсуглобовий диск). Завдяки диску в суглобі можливі такі рухи: 1) опускання і піднімання

нижньої щелепи; 2) рух її вперед і назад; 3) рухи вбік – праворуч і ліворуч.



- 1 – суглобовий диск;
- 2 – вилична дуга;
- 3 – вінцевий відросток;
- 4 – шило-нижньощелепна зв'язка;
- 5 – суглобова капсула;
- 6 – соскоподібний відросток;
- 7 – зовнішній слуховий отвір;
- 8 – головка нижньої щелепи.

**Рис. 42.** Скренево-нижньощелепний суглоб, правий.

## Лабораторне заняття № 9

### ТЕМА: М'ЯЗИ ТУЛУБА

**Мета:** вивчити м'язи тулуба людини, розглянути їх класифікацію, уміти називати і показувати м'язи, знати їх функції.

**Обладнання:** таблиці, анатомічний атлас, муляжі.

**М'яз** – це активний орган руху, який складається з позмугованих м'язових волокон, сполучної тканини, кровоносних судин і нервів. М'яз має основні частини (*власне м'яз і сухожилки*) та допоміжні (*фасції, синовіальні сумки, піхви сухожилків, сесамоподібні кістки*).

Власне м'яз або м'язове черевце є активною складовою м'яза (тобто може скорочуватись), а сухожилок – пасивною, за допомогою якої він прикріплюється до кісток.

Оболонка м'яза з волокнистої сполучної тканини називається *фасцією*. Фасції виконують опорну та захисну функції для органів, м'язів, судин, нервів.



Назва м'яза складається з таких ознак як: 1) форма (кругла, квадратна); 2) функція (підйомач, стискач); 3) особливості будови (двоголовий, півсухожилковий); 4) розмір (малий, великий, довгий, короткий); 5) напрям волокон (косий, прямий); 6) розміщення (скроневий, плечовий) тощо.

**Початком м'яза (П)** називають початок сухожилка, що фіксується до кістки, яка не рухається при скороченні цього м'яза.

**Прикріплення (Пр)** – це кінець того сухожилка, яким м'яз кріпиться до кістки, що рухається при скороченні м'яза.

Загальна кількість м'язів у людини складає близько 600. М'язи, дії яких спрямовані на виконання спільної функції, називають **синергістами**, м'язи з протилежною дією – **антагоністами**.

М'язи тулуба поділяються на м'язи спини, м'язи грудей та м'язи живота.

*Завдання 1.* На рис. 43-46, 48 позначити м'язи тулуба.

## М'ЯЗИ ТУЛУБА

### М'ЯЗИ СПИНИ

#### *Поверхні м'язи*

##### 1. Трапецієподібний м'яз

**П:** остисті відростки усіх грудних та сьомого шийного хребців, каркова зв'язка, верхня каркова лінія потиличної кістки.

**Пр:** надплечовий кінець ключиці, акроміон, лопаткова ость.

**Функція:** тягне лопатку до хребта, верхні волокна – догори, нижні – донизу.

##### 2. Ромбоподібний м'яз (*лежить під трапецієподібним м'язом*)

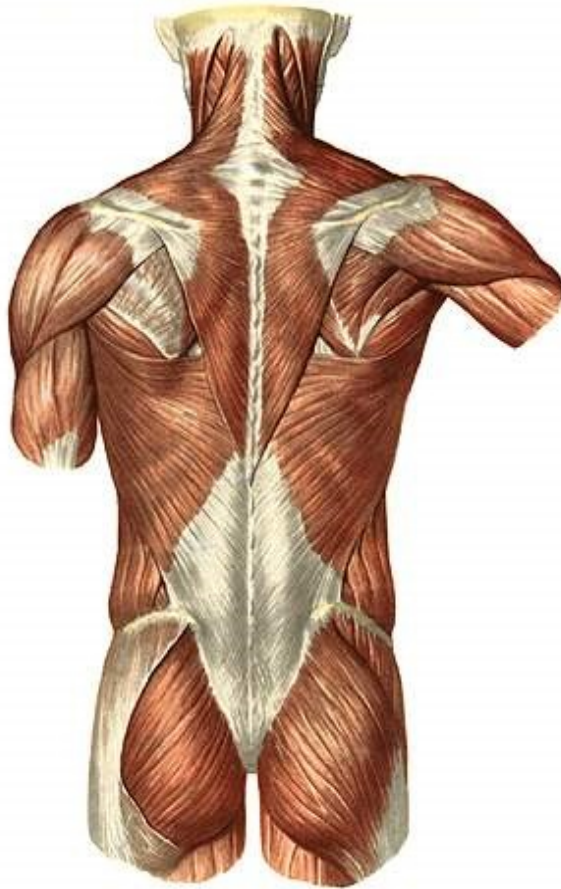**П:** остисті відростки 2 нижніх шийних та 4 верхніх грудних хребців. **Пр:** присередній край лопатки. **Ф:** тягне лопатку медіально і вгору. При двосторонньому скороченні – зводить лопатки.

##### 3. Найширший м'яз спини

**П:** остисті відростки нижньої половини грудних та усіх поперекових хребців, серединний крижовий гребінь, клубовий гребінь.

**Пр:** гребінь малого горбка плечової кістки.

**Ф:** приводить, пронує, розгинає плече. При фіксованому плечі тягне тулуб догори.



**Рис. 43.** М'язи спини.

4. М'яз – підіймач лопатки

**П:** поперечні відростки 4 верхніх шийних хребців.

**Пр:** верхній кут лопатки.

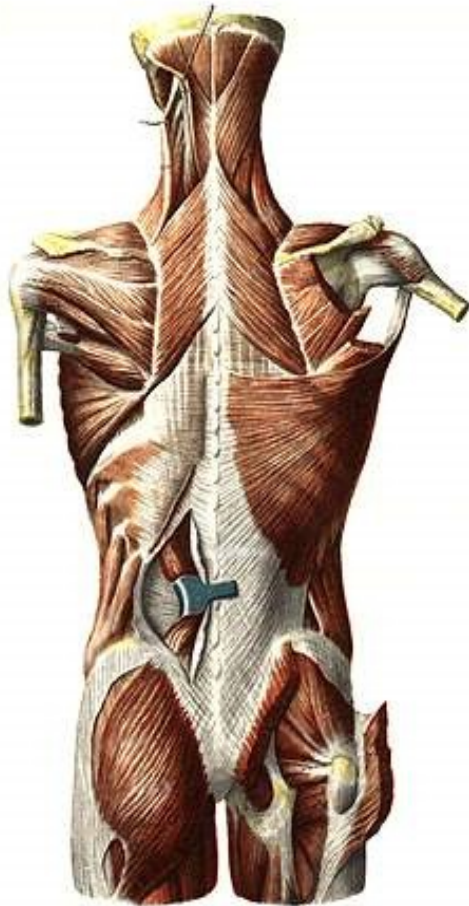
5. Верхній задній зубчастий м'яз (лежить під ромбоподібним м'язом)

**П:** остисті відростки 2 нижніх шийних та 2 верхніх грудних хребців.

**Пр:** II-V ребра. **Ф:** піднімає II-V ребра, сприяє вдиху.

6. Нижній задній зубчастий м'яз (лежить під найширшим м'язом спини)

**П:** остисті відростки 2 нижніх грудних та 2 верхніх поперекових хребців. **Пр:** 4 нижніх ребра. **Ф:** тягне ребра донизу, сприяє видиху.



**Рис. 44.** М'язи спини і потилиці.

7. Ремінні м'язи шиї та голови

**П:** остисті відростки III-VII шийних та I-VI грудних хребців.

**Пр:** поперечні відростки I-III шийних хребців, соскоподібний відросток скроневої кістки, верхня каркова лінія потиличної кістки.

**Ф:** нахиляє шию і повертає голову у свій бік, при двосторонньому скороченні розгинає шию та закидає голову назад.

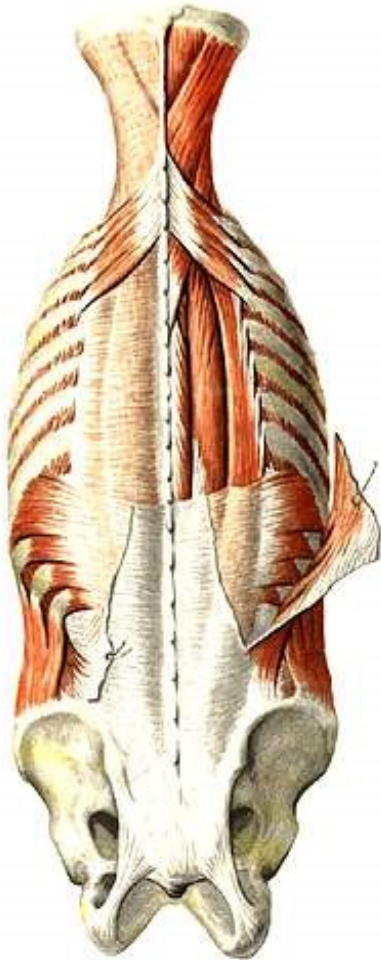
### *Глибокі м'язи спини*

#### 8. М'яз – випрямляч хребта (*найсильніший м'яз спини*)

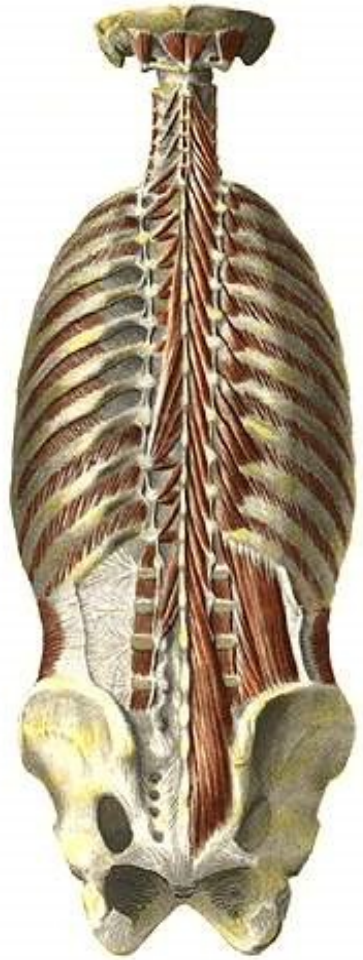
**П:** крижова кістка, остисті відростки поперекових хребців, задня частина клубового гребеня, грудо-поперекова фасція.

**Пр:** ребра, поперечні відростки хребців, остисті відростки грудних та шийних хребців, соскоподібний відросток скроневої кістки.

**Ф:** нахилає хребет і голову у свій бік, при двосторонньому скороченні розгинає хребет та шию, опускає ребра.



а



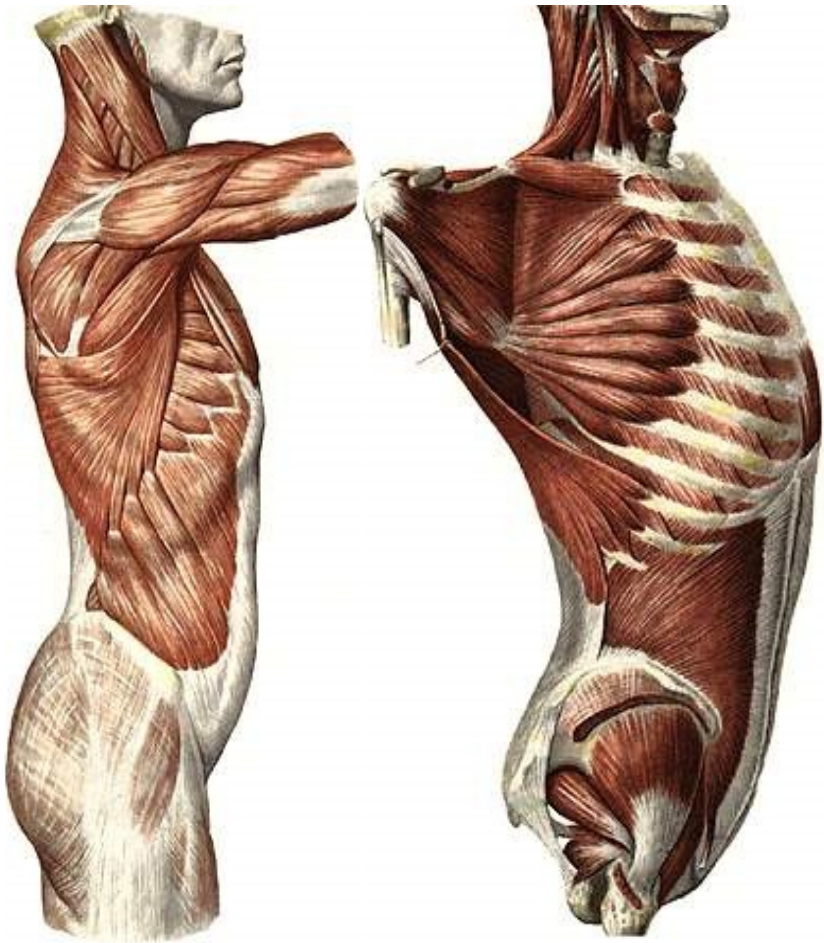
б

**Рис. 45.** М'язи спини і потилиці.

### 9. Поперечно-остьові м'язи

**П:** поперечні відростки нижчерозташованих хребців.

**Пр:** остисті відростки вищерозташованих хребців (через 1, 3-4 або 5-6 хребців). **Ф:** розгинає хребет, при односторонньому скороченні нахиляє та обертає хребет.



а

б

**Рис. 46.** М'язи тулуба.

### 10. Міжостьові м'язи

З'єднують остисті відростки суміжних хребців.

**Ф:** розгинають хребет.

### 11. Міжпоперечні м'язи

З'єднують поперечні відростки суміжних хребців.

**Ф:** нахилиють хребет у свій бік.

## М'ЯЗИ ГРУДЕЙ

### 12. Великий грудний м'яз

**П:** присередня частина ключиці, груднина, хрящова частина верхніх 5-6 ребер, *апоневроз (широкий плоский сухожилок)* зовнішнього косоного м'яза живота.

**Пр:** гребінь великого горбка плечової кістки.

**Ф:** приводить, пронує, згинає плече.

### 13. Малий грудний м'яз

**П:** 2-5 ребра. **Пр:** дзьобоподібний відросток лопатки.

**Ф:** тягне лопатку вперед, донизу і медіально. При фіксованій лопатці піднімає ребра.

### 14. Міжреброві м'язи

а) *зовнішні* (направлені донизу і вперед)

**П:** нижній край ребра. **Пр:** верхній край нижчерозташованого ребра. **Ф:** піднімають ребра, сприяють вдихові.

б) *внутрішні* (направлені догори і вперед)

**П:** верхній край ребра. **Пр:** нижній край вищерозташованого ребра. **Ф:** опускають ребра, сприяють видихові.

### 15. Передній зубчастий м'яз

**П:** 8-9 верхніх ребер. **Пр:** присередній край та нижній кут лопатки.

**Ф:** Притягує лопатку до грудної клітки. При фіксованій лопатці піднімає ребра.

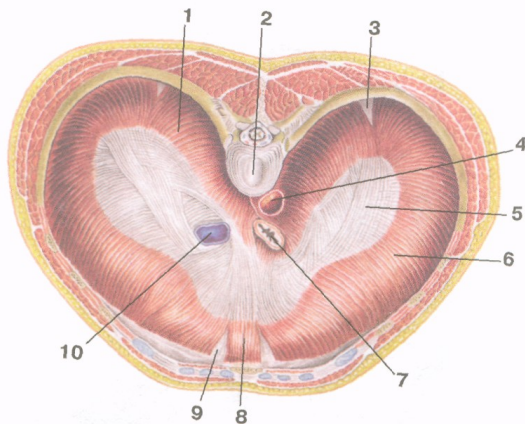
16. Діафрагма – це широка куполоподібна м'язова пластинка, яка відділяє грудну порожнину від черевної. Складається із сухожилкового центру та м'язової частини, розташованої на периферії. Залежно від місця відходження м'язових пучків діафрагму поділяють на 3 частини. М'язові пучки *поперекової частини* відходять від тіл I-IV поперекових хребців, присередньої та бічної дугоподібних зв'язок (присередня дугоподібна зв'язка з'єднує тіло I поперекового хребця з поперечним відростком II поперекового хребця, бічна дугоподібна зв'язка – поперечний відросток II поперекового хребця з XII ребром). *Реброва частина* починається від внутрішньої поверхні VII-XII ребер, *груднинна*

**частини** – від внутрішньої поверхні мечоподібного відростка груднини. М'язові волокна усіх трьох частин з'єднуються у сухожилковому центрі.

Права й ліва ніжки поперекової частини, обмінюючись м'язовими пучками, формують 2 розтвори: аортальний та стравохідний. У сухожилковому центрі є отвір порожнистої вени.

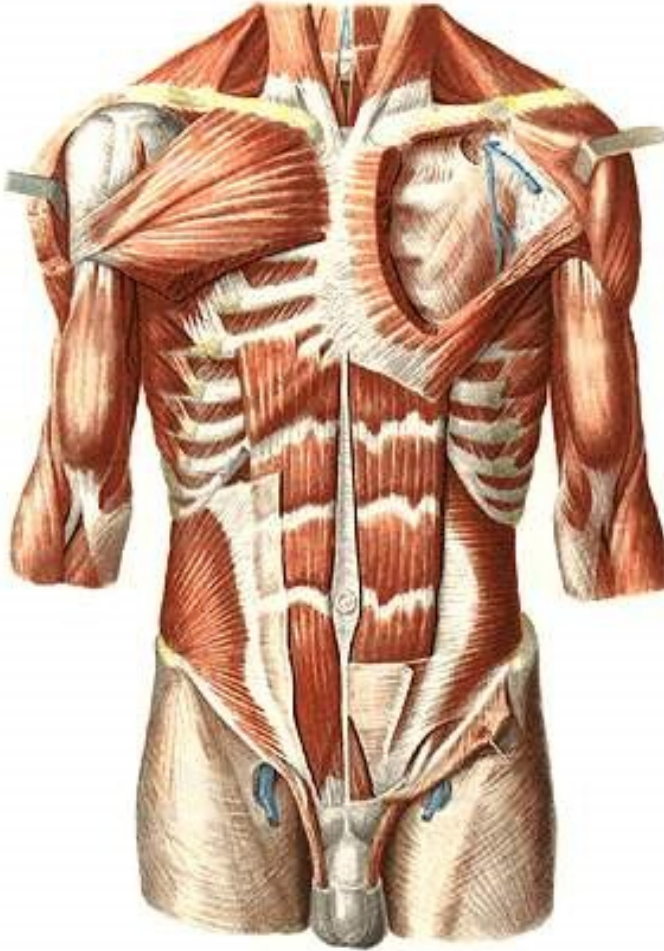
Між частинами діафрагми знаходяться ділянки, позбавлені м'язових пучків – попереково-ребровий та груднинно-ребровий трикутники – “слабкі” місця, де можуть утворюватися грижі.

**Ф:** бере участь в утворенні стінок грудної та черевної порожнин і є головним дихальним м'язом. Під час скорочення діафрагма сплющується, опускається на 1-3 см (переважно її бічні відділи), при цьому збільшується об'єм грудної та плевральної порожнин, легені розширюються – відбувається вдих. Одночасне скорочення діафрагми з м'язами живота підвищує внутрішньочеревний тиск, що сприяє венозному та лімфатичному відтоку, а також випорожненню порожнистих органів черевної порожнини.



**Рис. 47.** Діафрагма. Вигляд зверху: 1 – поперекова частина; 2 – тіло хребця; 3 – попереково-ребровий трикутник; 4 – аорта (в аортальному отворі); 5 – сухожилковий центр; 6 – реброва частина; 7 – стравохід (у стравохідному отворі); 8 – груднинна частина; 9 – груднинно-реберний трикутник; 10 – нижня порожниста вена (в отворі нижньої порожнистої вени).

## М'ЯЗИ ЖИВОТА



**Рис. 48.** М'язи грудей і живота.

### 17. Прямий м'яз живота

**П:** хрящі 5-7 ребер, мечоподібний відросток. **Пр:** лобкова кістка.

**Ф:** згинає хребет, опускає ребра, стримує внутрішньочеревний тиск.

Особливість: наявність 3-4 горизонтальних сухожилкових перемичок.



### 18. Зовнішній косий м'яз живота

**П:** 8 нижніх ребер, клубова кістка. **Пр:** біла лінія живота.

**Ф:** згинає хребет та повертає його у протилежний бік.

Нижній потовщений край апоневроза утворює пахвинну зв'язку.

### 19. Внутрішній косий м'яз живота

**П:** клубовий гребінь, грудо-поперекова фасція.

**Пр:** 3 нижні ребра, біла лінія живота.

**Ф:** згинає тулуб та повертає його у свій бік.

### 20. Поперечний м'яз живота

**П:** хрящі шести нижніх ребер, поперечні відростки поперекових хребців, клубовий гребінь. **Пр:** біла лінія живота.

**Ф:** зближує ребра, сприяє видиху, стримує внутрішньочеревний тиск.

Чотири перелічені м'язи живота утворюють черевний прес.

## Лабораторне заняття № 10

### ТЕМА: М'ЯЗИ ГОЛОВИ ТА ШИЇ

**Мета:** вивчити м'язи голови та шиї людини, розглянути їх класифікацію, уміти називати і показувати м'язи, знати їх функції.

**Обладнання:** таблиці, анатомічний атлас, муляжі.

### М'ЯЗИ ШИЇ

#### 21. Груднинно-ключично-соскоподібний м'яз

**П:** двома головками – від рукоятки груднини і груднинного кінця ключиці. **Пр:** сосковий відросток скроневої кістки, потилична кістка.

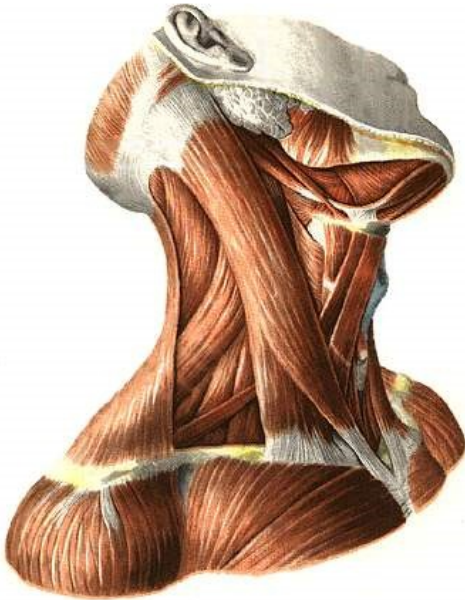
**Ф:** нахилає голову у бік скорочення, повертає у протилежний бік. При двосторонньому скороченні закидає голову назад.

#### 22. Передній драбинчастий м'яз

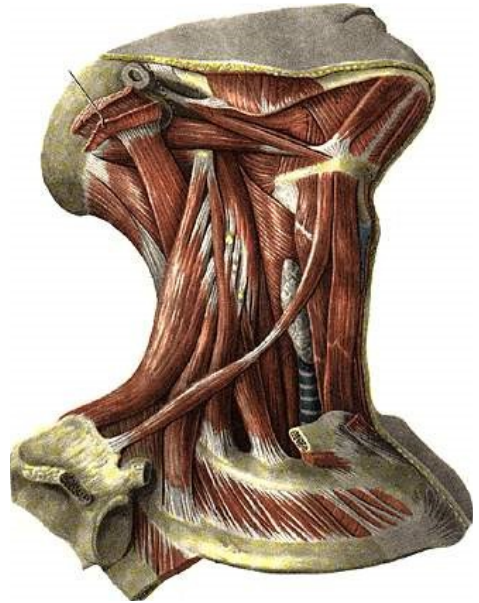
**П:** поперечні відростки III-VI шийних хребців.

**Пр:** горбок переднього драбинчастого м'яза на I ребрі.

**Ф:** нахилає шию у свій бік, при двосторонньому скороченні нахилає шию вперед. При фіксованому хребті піднімає I ребро.



**Рис. 49.** Поверхневі м'язи шії.



**Рис. 50.** Глибокі м'язи шії.

### 23. Середній драбинчастий м'яз

**П:** поперечні відростки усіх шийних хребців. **Пр:** I ребро.

**Ф:** нахиляє шию у свій бік, при двосторонньому скороченні нахиляє шию вперед. При фіксованому хребті піднімає I ребро.

### 24. Задній драбинчастий м'яз

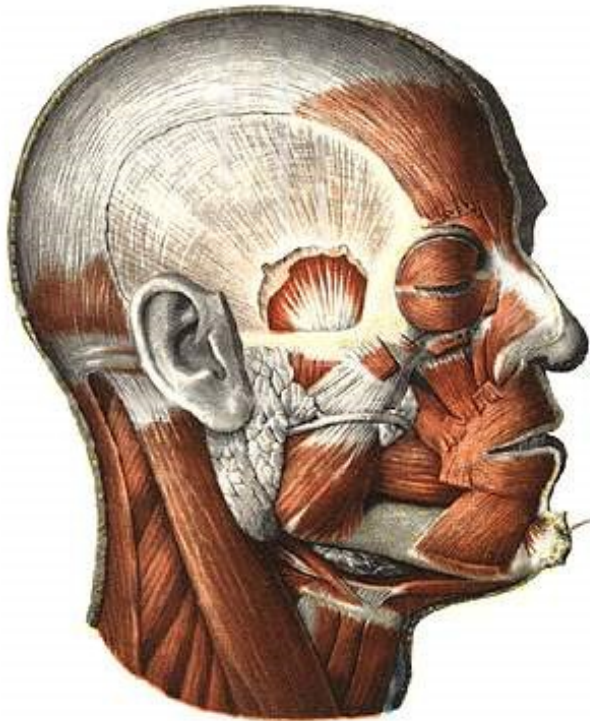
**П:** поперечні відростки V-VII шийних хребців. **Пр:** II ребро.

**Ф:** нахиляє шию у свій бік, при двосторонньому скороченні нахиляє шию вперед. При фіксованому хребті піднімає II ребро.

## М'ЯЗИ ГОЛОВИ

М'язи голови поділяються на жувальні та мімичні. Усі жувальні м'язи (власне жувальний, скроневий, бічний крилоподібний та присередній крилоподібний) прикріплюються до нижньої щелепи. Для мімичних м'язів характерні такі особливості: 1) починаються від кісток черепа і вплітаються в шкіру; 2) більшість з них розташована навколо природних отворів на обличчі і своїм скороченням розширюють або звужують їх, змінюючи вираз обличчя (міміку) людини; 3) беруть участь у мовленні, ковтанні, жуванні, диханні та функціонуванні органів

чуття. Найбільшими м'язами є коловий м'яз ока, коловий м'яз рота, щічний м'яз, надчерепний м'яз та інші.



**Рис. 51.** М'язи голови.

### **Лабораторне заняття № 11**

#### **ТЕМА: М'ЯЗИ ВЕРХНЬОЇ КІНЦІВКИ**

**Мета:** вивчити м'язи плечового пояса та вільної верхньої кінцівки, розглянути їх класифікацію, знати їх функції, уміти називати і показувати м'язи.

**Обладнання:** таблиці, анатомічний атлас, муляжі.

*Завдання 1.* На рис. 52-53 позначити м'язи верхньої кінцівки.

#### **М'ЯЗИ ПЛЕЧОВОГО ПОЯСА**

##### **25. Дельтоподібний м'яз**

**П:** лопаткова ость, акроміон, ключиця.

**Пр:** дельтоподібна горбистість плечової кістки.

**Ф:** ключична частина згинає плече, пронуючи його, акроміальна – відводить руку, лопаткова – розгинає плече, супінуючи його.

26. Надостьовий м'яз

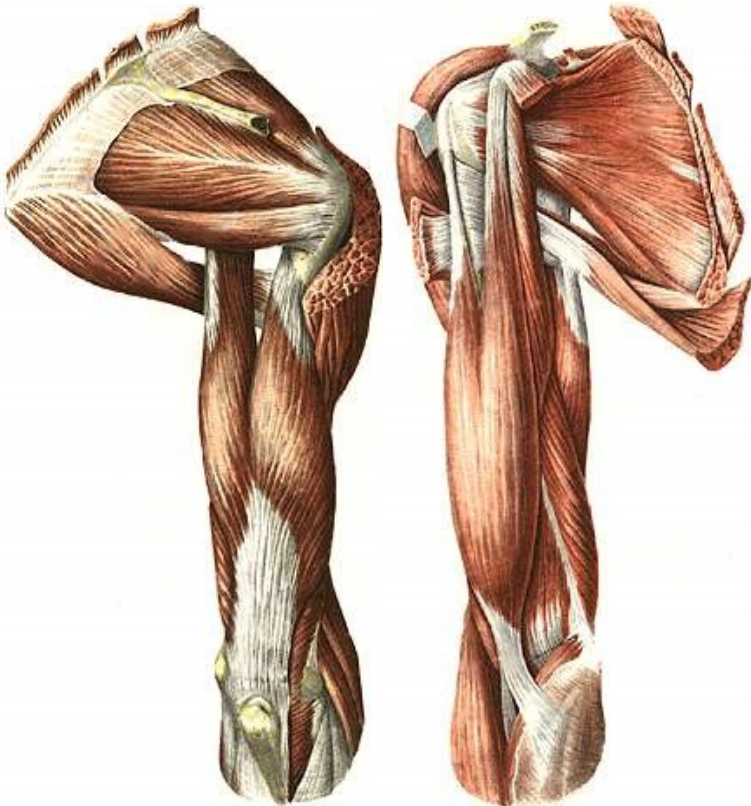
**П:** надостьова ямка. **Пр:** великий горбок плечової кістки.

**Ф:** відводить плече.

27. Підостьовий м'яз

**П:** підостьова ямка. **Пр:** великий горбок плечової кістки.

**Ф:** супінує плече.



а

б

**Рис. 52.** М'язи плечового поясу і плеча: а) вигляд збоку; б) вигляд ззаду.

28. Малий круглий м'яз

**П:** бічний край лопатки. **Пр:** великий горбок плечової кістки.

**Ф:** супінує плече.

29. Великий круглий м'яз

**П:** бічний край лопатки. **Пр:** малий горбок плечової кістки.

**Ф:** приводить та розгинає плече, одночасно пронуючи його.

**М'ЯЗИ ВІЛЬНОЇ ВЕРХНЬОЇ КІНЦІВКИ**

*М'язи плеча*

30. Двоголовий м'яз плеча

**П:** а) довгої головки – надсуглобовий горбок лопатки, б) короткої головки – дзьобоподібний відросток лопатки.

**Пр:** горбистість променевої кістки.

**Ф:** згинає руку в ліктьовому суглобі, супінує передпліччя; довга головка відводить плече, коротка згинає.

31. Триголовий м'яз плеча

**П:** а) довгої головки – підсуглобовий горбок лопатки, б) бічної та в) присередньої головок – задня поверхня тіла плечової кістки.

**Пр:** ліктьовий відросток. **Ф:** розгинає передпліччя; довга головка, крім того, розгинає та приводить плече.

*М'язи передпліччя*

*Передня група*

32. Плечопроменевий м'яз

**П:** бічний край нижньої третини плечової кістки.

**Пр:** променева кістка над шилоподібним відростком.

**Ф:** згинає передпліччя.

33. Круглий м'яз-привертач

**П:** присередній надвіросток плечової кістки.

**Пр:** тильна поверхня середньої третини променевої кістки.

**Ф:** пронуює передпліччя, згинає руку в ліктьовому суглобі.

34. Променевий м'яз-згинач зап'ястка

**П:** присередній надвіросток плечової кістки.

**Пр:** основи II, III п'ясткових кісток.

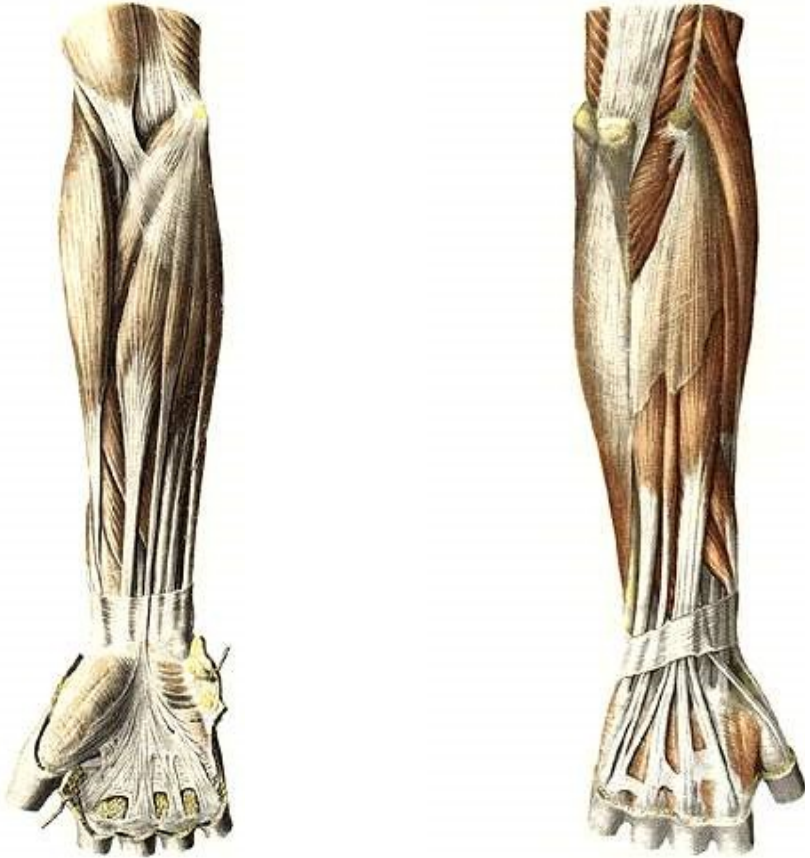
**Ф:** згинає та відводить кисть, пронуючи її.

35. Довгий долонний м'яз

**П:** присередній надвіросток плечової кістки.

**Пр:** долонний апоневроз.

**Ф:** натягує долонний апоневроз і згинає кисть.



а

б

**Рис. 53.** М'язи передпліччя: а) вигляд спереду; б) вигляд ззаду.

36. Ліктьовий м'яз-згинач зап'ястка

**П:** присередній надвиросток плечової кістки.

**Пр:** горохоподібна кістка.

**Ф:** згинає та приводить кисть.

*Задня група*

37. М'яз-розгинач пальців

**П:** бічний надвиросток плечової кістки.

**Пр:** середні та нігтьові фаланги II-V пальців.

**Ф:** розгинає пальці та кисть.

38. Ліктьовий м'яз-розгинач зап'ястка

**П:** бічний надвиросток плечової кістки.

**Пр:** основа п'ятої п'ясткової кістки.

**Ф:** розгинає та приводить кисть.

## Лабораторне заняття № 12

### ТЕМА: М'ЯЗИ НИЖНЬОЇ КІНЦІВКИ

**Мета:** вивчити м'язи тазового пояса та вільної нижньої кінцівки, розглянути їх класифікацію, знати їх функції, уміти називати і показувати м'язи.

**Обладнання:** таблиці, анатомічний атлас, муляжі.

*Завдання 1.* На рис. 54-55 позначити м'язи нижньої кінцівки.

### М'ЯЗИ ТАЗОВОГО ПОЯСА

#### 39. Клубово-поперековий м'яз

**П:** великого поперекового м'яза – тіла та поперечні відростки поперекових хребців, клубового м'яза – клубова яма.

**Пр:** малий вертлюг стегнової кістки.

**Ф:** згинає стегно, супінуючи його; при фіксованому стегні нахиляє тулуб вперед.

#### 40. Великий сідничний м'яз

**П:** зовнішня поверхня клубової кістки, крижова та куприкова кістки.

**Пр:** сіднична горбистість стегна.

**Ф:** розгинає стегно, супінуючи його; при фіксованому стегні нахиляє тулуб назад.

#### 41. Середній сідничний м'яз

**П:** зовнішня поверхня крила клубової кістки.

**Пр:** великий вертлюг стегнової кістки.

**Ф:** відводить стегно; при фіксованому стегні нахиляє таз у свій бік.

#### 42. Малий сідничний м'яз

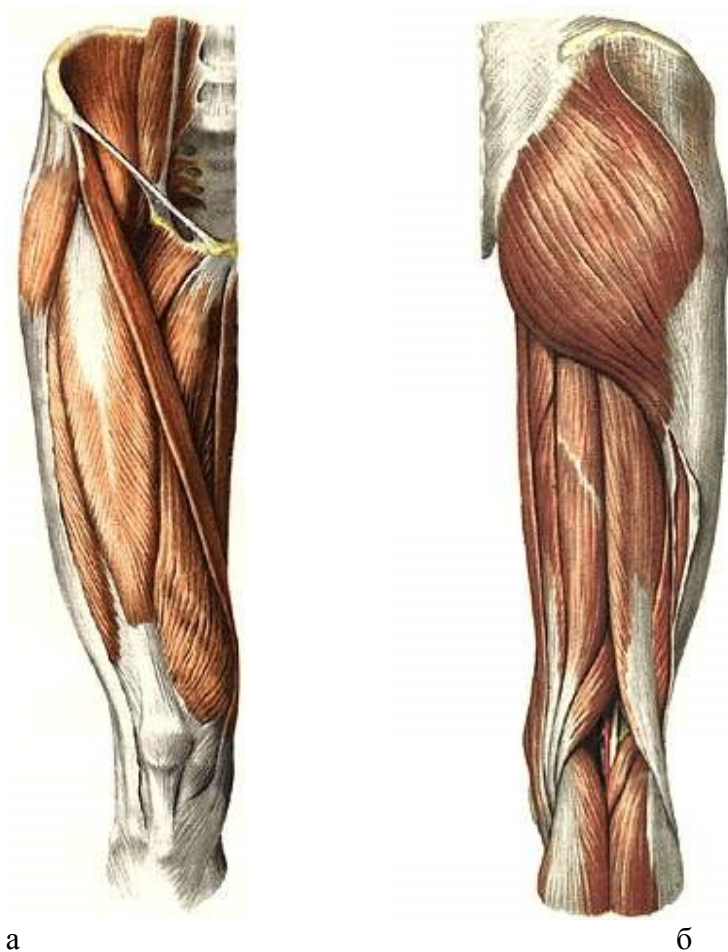
Початок, прикріплення та функція такі ж, як у середнього сідничного м'яза.

#### 43. М'яз-натягувач широкої фасції стегна

**П:** передня верхня клубова ость.

**Пр:** великогомілкова кістка та головка малоогомілкової кістки.

**Ф:** натягує широку фасцію стегна, допомагає згинанню стегна.



**Рис. 54.** М'язи таза і стегна: а) вигляд спереду; б) вигляд ззаду.

## М'ЯЗИ ВІЛЬНОЇ НИЖНЬОЇ КІНЦІВКИ

### *М'язи стегна*

#### *Передня група*

#### 44. Кравецький м'яз

**П:** передня верхня клубова ость.

**Пр:** горбистість великогомілкової кістки.

**Ф:** згинає гомілку та стегно, відводить і супінує стегно, пронує гомілку.



#### 45. Чотириголовий м'яз стегна

- П:** а) прямого м'яза стегна – передня верхня клубова ость;  
б) присереднього широкого м'яза – шорстка лінія стегнової кістки;  
в) бічного широкого м'яза – шорстка лінія стегнової кістки;  
г) проміжного широкого м'яза – передня поверхня стегнової кістки;

**Пр:** наколінок. **Ф:** розгинає гомілку в колінному суглобі, а прямий м'яз стегна ще й згинає стегно.

#### *Задня група*

#### 46. Півсухожилковий м'яз

**П:** сідничий горб. **Пр:** горбистість великогомілкової кістки.

**Ф:** згинає гомілку, розгинає стегно.

#### 47. Півперетинчастий м'яз

**П:** сідничий горб. **Пр:** присередній виросток великогомілкової кістки. **Ф:** згинає гомілку, розгинає стегно.

#### 48. Двоголовий м'яз стегна

**П:** а) довгої головки – сідничий горб, б) короткої головки – шорстка лінія стегнової кістки. **Пр:** головка малоомілкової кістки.

**Ф:** згинає гомілку, супінуючи її, розгинає стегно.

#### *Присередня група (привідні м'язи стегна)*

#### 49. Гребінний м'яз

**П:** гребінь лобкової кістки. **Пр:** шорстка лінія стегнової кістки.

**Ф:** приводить, згинає, супінує стегно.

#### 50. Довгий привідний м'яз

**П:** лобкова кістка. **Пр:** шорстка лінія стегнової кістки.

**Ф:** приводить і згинає стегно.

#### 51. Тонкий м'яз

**П:** лобковий симфіз та нижня гілка лобкової кістки.

**Пр:** горбистість великогомілкової кістки.

**Ф:** приводить стегно і згинає гомілку, пронууючи її.

#### *М'язи гомілки*

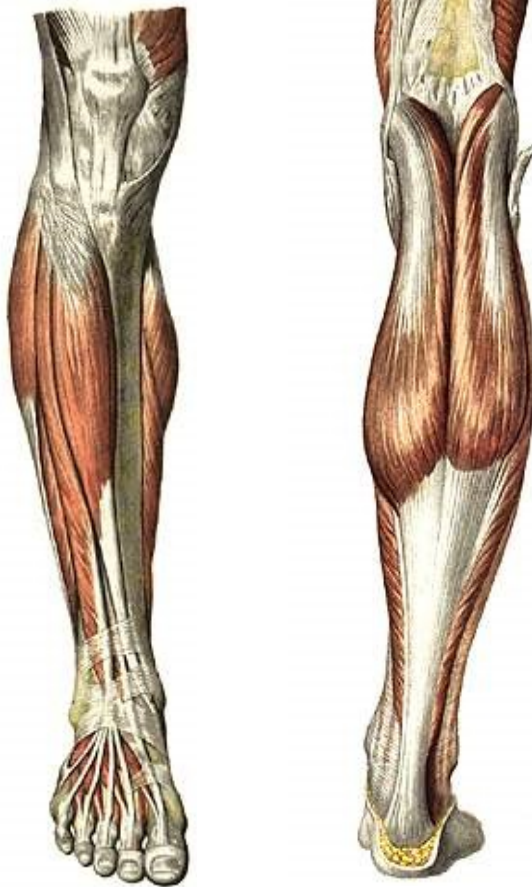#### *Передня група (розгиначі стопи)*

#### 52. Передній великогомілковий м'яз

**П:** зовнішня поверхня великогомілкової кістки, міжкісткова перетинка.

**Пр:** присередня клиноподібна та перша плеснова кістки.

**Ф:** розгинає стопу (тільне згинання) та піднімає її присередній край (супінує).



а

б

**Рис. 55.** М'язи гомілки: а) вигляд спереду; б) вигляд ззаду.

### 53. Довгий м'яз-розгинач пальців

**П:** бічний виросток великогомілкової кістки, малогомілкова кістка.

**Пр:** тильний апоневроз II-V пальців.

**Ф:** розгинає пальці та стопу (тильне згинання), піднімає її бічний край (пронує).

54. Довгий м'яз-розгинач великого пальця

**П:** міжкісткова перетинка, малогомілкова кістка.

**Пр:** нігтьова фаланга великого пальця.

**Ф:** розгинає великий палець і стопу.

*Задня група (згиначі стопи)*

55. Триголовий м'яз литки:

а) литковий м'яз має присередню та бічну головки, які починаються від присереднього та бічного виростків стегнової кістки;

б) камбалоподібний м'яз починається від верхньої третини малогомілкової кістки.

**Пр:** ахіловим сухожилком до горба п'яткової кістки.

**Ф:** згинає стопу, а литковий м'яз ще й гомілку.

## Тема для самостійного вивчення № 1

### ТРАВНА СИСТЕМА

**Мета заняття:** Вивчити будову органів травної системи, з'ясувати їх структурно-функціональні та вікові особливості.

Травна система – це комплекс органів, які здійснюють механічну і хімічну обробку їжі, всмоктування поживних речовин та виділення назовні неперетравлених і незасвоєних складових частин їжі.

До складу травної системи відноситься травний канал та травні залози (рис. 56). Травний канал має довжину  $\approx 8-10$  м, складається з таких відділів: ротова порожнина, глотка, стравохід, шлунок, тонка і товста кишки. Усі відділи, крім першого, є типовими трубчастими органами.

Травні залози виробляють травні соки і виділяють їх у різні відділи травного тракту. До них відносяться: слинні залози (слина), залози шлунка (шлунковий сік), залози тонкої кишки (кишковий сік), підшлункова залоза (підшлунковий сік) і печінка (жовч). Залози шлунка і тонкої кишки є мікроскопічними утворами і

знаходяться у стінках органів. Решта – анатомічно самостійні паренхіматозні органи.

*Завдання 1.* Заповніть схему:

Травний апарат

Травний канал	Травні залози
1.	1.
2.	2.
3.	3.
4.	
5.	
6.	

**Порожнина рота** – це початковий відділ травного каналу (рис. 57). Тут відбувається оцінка якості їжі, механічна та початкова хімічна її обробка. Клейка дія слини у порожнині рота формує харчову грудку.

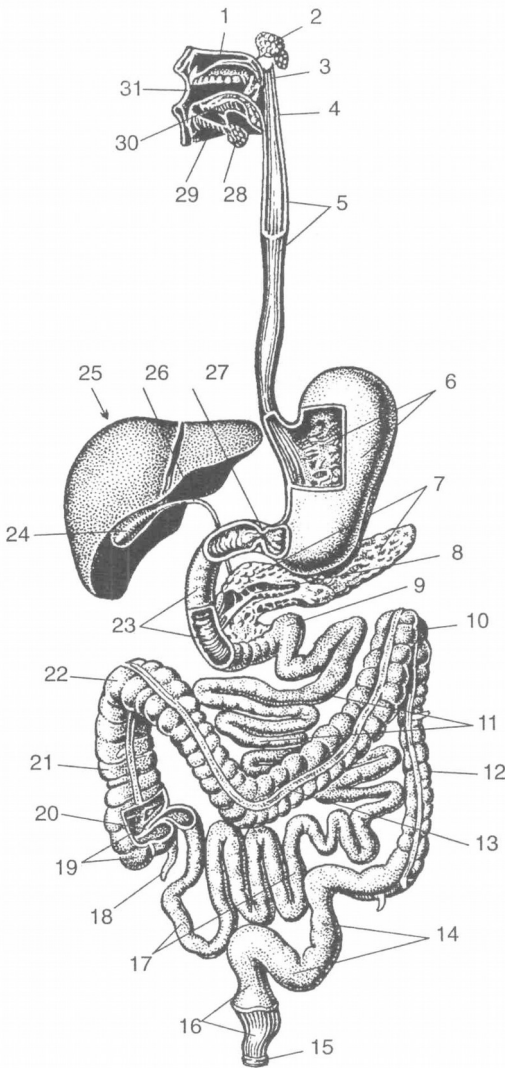
Порожнина рота утворена зверху піднебінням, знизу – діафрагмою рота, спереду – губами, по боках – щоками. Вона ділиться на 2 відділи: присінок рота і власне порожнина рота. Присінок рота – це вузька щілина, зовні обмежена губами і щоками, зсередини – зубами і яснами.

Губи і щоки зі сторони присінка вкриті слизовою оболонкою, а в їх товщі знаходяться м'які м'язи. Ясна – ділянка слизової оболонки порожнини рота, яка прикриває коміркові відростки щелеп і шийки зубів.

Власне порожнина рота обмежена зверху піднебінням, знизу – діафрагмою рота, спереду і з боків – яснами і зубами. Піднебіння відділяє порожнину рота від порожнини носа і глотки. Воно поділяється на тверде і м'яке. Тверде піднебіння має кісткову основу (відростки верхньої щелепи та піднебінної кістки), покриту слизовою оболонкою.

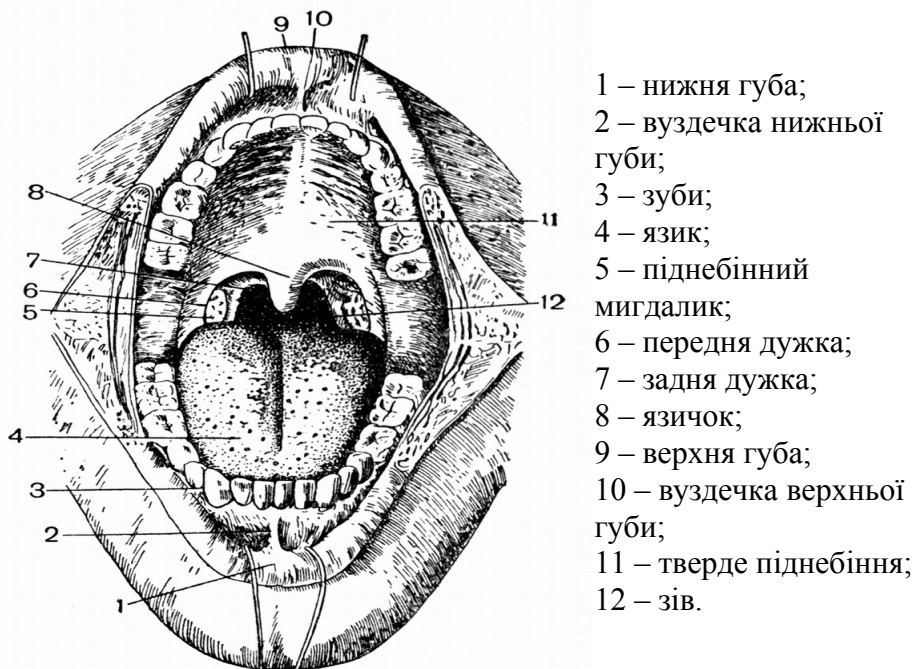
М'яке піднебіння – це м'язова пластинка, вкрита слизовою оболонкою. М'язова пластинка складається з 2 парних м'язів: 1) м'яз-натягач піднебінної завіски; 2) м'яз-підйомач піднебінної завіски. За допомогою цих м'язів піднебінна завіска може

розтягуватись, підніматись вгору і відділяти у момент ковтання ротоглотку від носоглотки. З боків м'яке піднебіння переходить у парні складки слизової оболонки, що опускаються донизу і називаються передньою і задньою піднебінними дужками.



- тверде піднебіння;
- привушна слинна залоза;
- м'яке піднебіння;
- глотка;
- стравохід;
- шлунок;
- підшлункова залоза;
- вивідна протока підшлункової алози;
- 12-палопорожній згин;
- 0 – лівий згин ободової кишки;
- 1 – порожня кишка;
- 2 – низхідна ободова кишка;
- 3 – поперечна ободова кишка;
- 4 – сигмоподібна ободова кишка;
- 5 – анальний отвір (відхідник);
- 6 – пряма кишка;
- 7 – клубова кишка;
- 8 – червоподібний відросток;
- 9 – сліпа кишка;
- 0 – клубово-ободова заслінка;
- 1 – поперечна ободова кишка;
- 2 – правий згин ободової кишки;
- 3 – 12-пала кишка;
- 4 – жовчний міхур;
- 5 – печінка;
- 6 – загальна жовчна протока;
- 7 – сфінктер воротаря;
- 8 – піднижньощелепна слинна залоза;
- 9 – під'язикова слинна залоза;
- 0 – язик;
- 1 – ротова порожнина.

**Рис. 56.** Травна система.



**Рис. 57.** Будова ротової порожнини.

З глоткою ротова порожнина сполучається за допомогою отвору, який називається зівом. Він обмежений зверху м'яким піднебінням, знизу – коренем язика і з боків – піднебінними дужками. У заглибленні між дужками лежить піднебінний мигдалик, який виконує захисну функцію.

**Язик** – м'язовий орган, вкритий слизовою оболонкою. Він приймає участь в механічній обробці їжі, формуванні харчової грудки, акті ковтання, є органом смаку і мови.

Задня частина язика прикріплюється до під'язикової кістки і надгортанника. Слизова оболонка язика шорстка і має особливі вирости – сосочки (ниткоподібні, грибоподібні, листкоподібні та обваловані). Ниткоподібні сосочки мають дотикові, больові та температурні рецептори, решта містять смакові бруньки, завдяки яким людина розрізняє солодкий, солоний, кислий та гіркий смак.

На корені язика лімфоїдні елементи утворюють язиковий мигдалик.

М'язи язика поділяються на власні та скелетні. Власні м'язи язика при скороченні змінюють його форму, а скелетні – положення язика у порожнині рота.

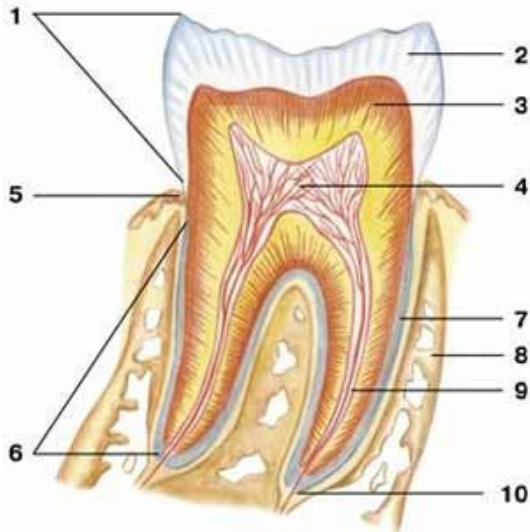
**Слинні залози.** У слизовій оболонці рота є велика кількість дрібних одноклітинних слинних залоз. За місцем розташування їх називають язиковими, піднебінними, щічними і т.д. Крім них, у порожнину рота відкриваються протоки 3 пар великих слинних залоз. Найбільшою – до 40 г – є *привушна* слинна залоза, яка лежить у защелепній ямці попереду і нижче зовнішнього вуха. Частково вона розташована на зовнішній поверхні жувального м'яза. Її вивідна протока йде по зовнішній поверхні жувального м'яза, пронизує щічний м'яз і відкривається у присінку рота на рівні другого верхнього великого кутнього зуба. Привушна залоза виділяє серозний (білковий) секрет.

**Піднижньощелепна** залоза розташована у піднижньощелепній ямці. Її вага до 10 г. Вивідна протока проходить через діафрагму рота в складку під язиком і відкривається на верхівці під'язикового м'яся. За характером секрету ця залоза змішана – серозно-слизова.

**Під'язикова** залоза (4-5 г) знаходиться під язиком, в області під'язикової складки. Вивідних проток кілька, найбільша відкривається разом з протокою підщелепної залози. Секрет переважно слизовий.

**Зуби** призначені для відкушування і подрібнення їжі. Також вони приймають участь в утворенні членороздільних звуків. Зуби закріплені в комірках коміркових відростків верхньої та нижньої щелеп. Кожен зуб має *коронку, шийку, корінь*. Коронка виступає над яснами. Шийка охоплюється яснами. Корінь знаходиться у комірці щелепи. На верхівці кореня є отвір, що веде у канал кореня, який переходить у порожнину коронки зуба. Порожнина заповнена пухкою сполучною тканиною – *пульпою*, у якій багато судин і нервових волокон. Але решта тканин зуба дуже тверді, нагадують кістки. Основна частина складається з *дентину*. Коронка вкрита *емаллю*, корінь – *цементом* (рис. 58).

У людини розрізняють зуби тимчасові (молочні) і постійні. За формою є *різці, ікла, малі та великі кутні*.



**Рис. 58.** Схематична будова зуба: 1 – корона; 2 – емаль; 3 – дентин; 4 – пульпа; 5 – шийка; 6 – корінь; 7 – цемент; 8 – альвеола; 9 – канал кореня; 10 – отвір верхівки кореня.

Формула постійних зубів:  $2+1+2+3$ .

Формула молочних зубів:  $2+1+0+2$ .

У людини зуби з'являються на 6-8 місяці життя. До  $2\frac{1}{2}$  років прорізаються усі молочні зуби. З 6 до 12-14 років вони замінюються постійними. У 17-25 років, а іноді ще пізніше прорізаються зуби мудрості – треті великі кутні.

**Глотка** має форму трубки, вгорі прикріплюється до основи черепа, внизу, на рівні VI-VII шийних хребців, переходить у стравохід. Функціональне призначення глотки – проведення харчової грудки з порожнини рота у стравохід і повітря з порожнини носа в гортань, т.ч. у глотці перехрещуються травний і дихальний шляхи. Порожнина глотки ділиться на 3 відділи: носоглотка, ротоглотка і гортаноглотка.

Носоглотка з'єднується з порожниною носа через отвори – хоани – і через слухову трубу з порожниною середнього вуха. Біля отвору слухової труби з обох боків розташовані трубні мигдалики. У верхньозадній стінці – непарний глотковий мигдалик.



Ротоглотка через зів з'єднується з порожниною рота, гортанна частина глотки переходить у стравохід.

Піднебінний і трубний мигдалики правої і лівої сторін і 2 непарних мигдалики – глотковий і язиковий – утворюють так зване *лімфоїдне кільце (органи, в яких утворюються і дозрівають лімфоцити, називаються лімфатичними або лімфоїдними)*.

Функція мигдаликів: захисна.

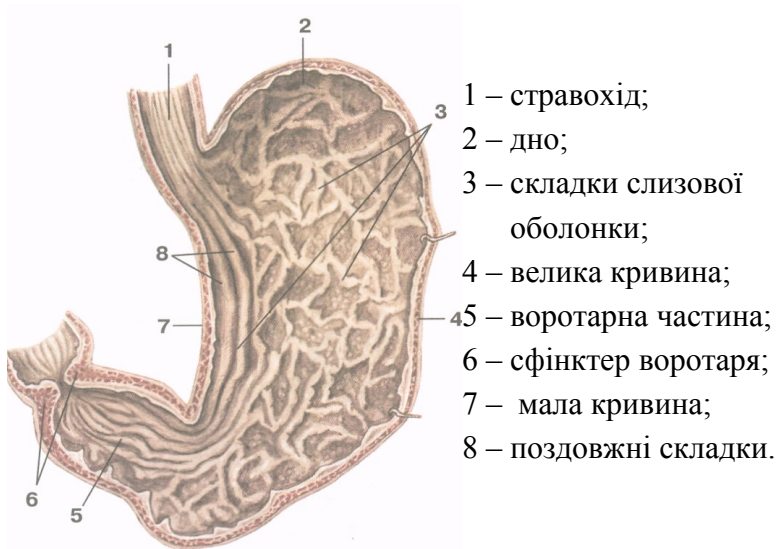
Стінка глотки складається з слизової, фіброзної, м'язової і сполучнотканинної (адвентиція) оболонки. М'язова оболонка містить поздовжні та колові м'язи. Колові м'язи утворюють 3 стискачі глотки.

**Стравохід** – циліндрична трубка довжиною 25-30 см, яка починається на рівні VI-VII шийного хребця, закінчується отвором у шлунок на рівні XI грудного хребця. Відділи: шийний, грудний, черевний (2-3 см). Стінка: адвентиція, м'язова оболонка, слизова з підслизовою основою. М'язова оболонка у верхній третині представлена посмугованою м'язовою тканиною, а у нижній – гладенькою. У м'язовій оболонці розрізняють 2 шари: зовнішній з поздовжнім розташуванням м'язових волокон і внутрішній – циркулярний (кільцевий). Стравохід має 3 звуження: в області переходу глотки у стравохід, на рівні IV-V грудних хребців, у стравохідному отворі діафрагми.

**Шлунок** – розширений відділ травного каналу довжиною 21-25 см, у якому накопичується та перетравлюється їжа. Форма та розміри шлунка дуже різноманітні (рис. 59). Об'єм шлунка від 1 до кількох літрів.

Стінка шлунка складається з 3 оболонок: зовнішньої – серозної, середньої – м'язової і внутрішньої – слизової оболонки з підслизовим шаром. М'язова оболонка утворює 3 шари: до поздовжнього та циркулярного додається ще косий – внутрішній. Циркулярний м'язовий шар на місці виходу із шлунка утворює потовщення – сфінктер воротаря.

Слизова оболонка утворює багато складок, що свідчить про розвиток підслизової основи. Залози слизової оболонки шлунка поділяються на 3 види: **головні** (виділяють травні ферменти), **обкладові** (соляну к-ту) і **додаткові** (слиз). Шлунковий сік – це суміш секрету усіх залоз.



**Рис. 59.** Будова шлунка. Вигляд зсередини.

**Тонка кишка** має діаметр від 3-4 см на початку до 2-3 см в кінці. Це самий довгий відділ травного каналу—5-7м. Тут найбільш інтенсивно відбувається перетравлення їжі та всмоктування у кров і лімфу поживних речовин.

Тонкий кишечник ділиться на 3 частини: 1) дванадцятипала кишка (довжиною 25 см); 2) порожня кишка(≈2/5 довжини); 3) клубова кишка (≈3/5 довжини).

Слизова оболонка має виражений підслизовий шар і утворює багаточисленні циркулярні складки. Складки вкриті мікрворосинками, які відіграють важливу роль у всмоктуванні поживних речовин. Висота ворсинок – 0,5-1,5 мм. Загальна кількість близько 4 млн. У стінці тонкої кишки розташовані залози, які виділяють кишковий сік.

**Товста кишка** – кінцевий відділ травного каналу, має довжину 1,5-2 м. Діаметр від 6-7 до 4-5 см. Відділи: 1) сліпа кишка (довжина 6 см) з червоподібним відростком; 2) ободова (висхідна, поперечна, низхідна, сигмоподібна); 3) пряма (довжина 15-20 см).

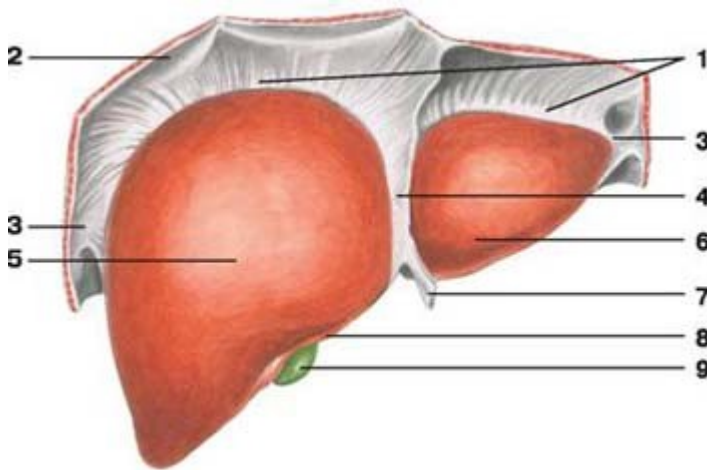
Основні функції: всмоктування води, формування калових мас і виведення їх назовні.

Особливості:

1. Поздовжній м'язовий шар не суцільний, а утворює 3 стрічки.
2. Стінка товстого кишечника утворює півмісяцеві складки.
3. Зовні до товстого кишечника прикріплені жирові привіски.
4. На відміну від тонкого кишечника, на слизовій оболонці немає мікрроворсинок.

**Печінка** – найбільша залоза тіла – 1,5 кг, по горизонталі – 26-30 см, 20-22 см товщина правої, 15-16 см – лівої частини (рис. 60, 61). Як травна залоза печінка виділяє жовч, а також виконує:

- бар'єрну функцію (нейтралізація токсичних речовин);
- обмінну функцію (участь в обміні речовин, енергії);
- кровотворну (в ембріональному періоді).

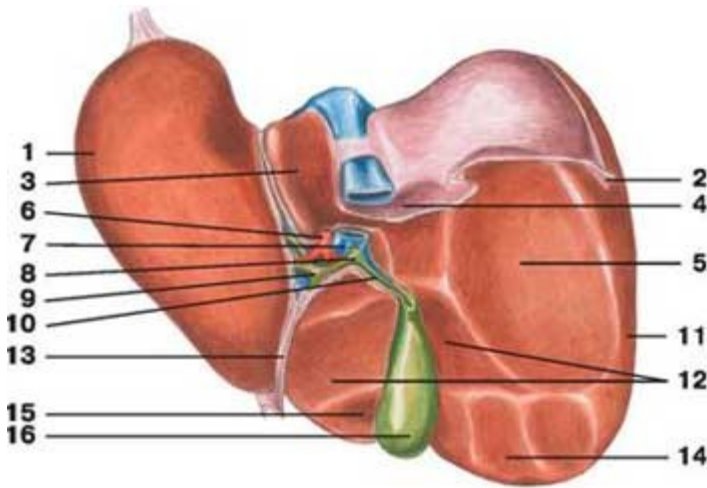


**Рис. 60.** Печінка, діафрагмова поверхня: 1 – вінцева зв'язка; 2 – діафрагма; 3 – трикутна зв'язка; 4 – серпоподібна зв'язка; 5 – права частка; 6 – ліва частка; 7 – кругла зв'язка; 8 – гострий нижній край; 9 – жовчний міхур.

Розташована переважно у правому підребер'ї, частково у власне надчеребній області та лівому підребер'ї. Печінка має неправильну форму, яка нагадує великий гриб. Вона вкрита

фіброзною капсулою, від якої відходять всередину органа сполучнотканинні прошарки, та серозною оболонкою.

Печінка складається з часток, а ті, у свою чергу, з часточок (до 500 тис. часточок у печінці). Часточка має форму призми висотою 1,5-2 мм, діаметром 1-1,5 мм. Часточка складається з клітин-гепатоцитів, розташованих радіальними рядами. У центрі часточки проходить центральна вена. Між рядами гепатоцитів залишаються мікроскопічні щілинки, названі жовчними капілярами. З них жовч потрапляє у міжчасточкові протоки та більші жовчні протоки.



**Рис. 61.** Печінка, нижня поверхня: 1 – ліва частка; 2 – трикутна зв'язка; 3 – хвостата частка; 4 – надниркове втиснення; 5 – ниркове втиснення; 6 – печінкова артерія; 7 – ворітна вена; 8 – загальна жовчна протока; 9 – печінкова протока; 10 – міхурова протока; 11 – права частка; 12 – дванадцятипалокишкове втиснення; 13 – кругла зв'язка; 14 – ободово-кишкове втиснення; 15 – квадратна частка; 16 – жовчний міхур.

Особливістю кровопостачання печінки є те, що до неї притікає не лише артеріальна кров з печінкової артерії, а й венозна з ворітної вени. Ці дві великі судини послідовно поділяються на дрібніші гілки. Гілки, що знаходяться між часточками печінки, називаються міжчасточковими артеріями і венами. Від них беруть

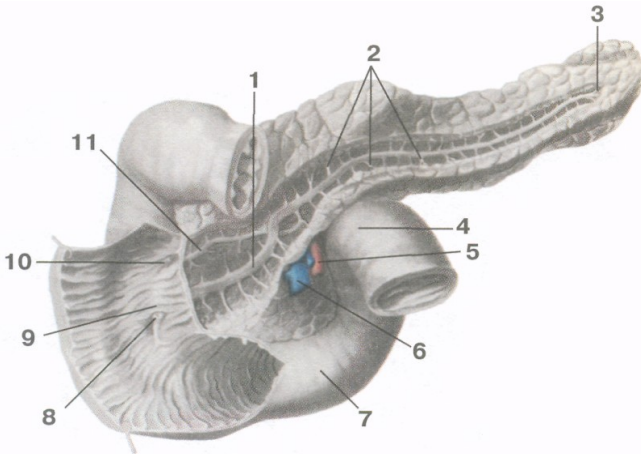
початок кровоносні капіляри, які впадають у центральні вени. Таким чином, печінка – це унікальний орган, в капілярах якого тече змішана кров.

**Жовчний міхур** – порожнистий орган, резервуар печінки, розташований на її нижній поверхні. Має грушоподібну форму, розрізняють дно, тіло і шийку. Стінка 3-шарова, типова.

Печінкова і міхурові протоки зливаються у загальну жовчну протоку, яка впадає у 12-палу кишку.

**Підшлункова залоза** – орган часточкової будови. Її вага 70-80 г, довжина 16-22 см, ширина 3-9 см, товщина 2-3 см (рис. 62).

Як залоза зовнішньої секреції вона виділяє підшлунковий сік, як залоза внутрішньої секреції виділяє у кров гормони.



**Рис. 62.** Дванадцятипала кишка і підшлункова залоза: 1 – вивідна протока підшлункової залози; 2 – тіло; 3 – хвіст; 4 – дванадцятипала кишка; 5 – верхня брижова артерія; 6 – верхня брижова вена; 7 – дванадцятипала кишка; 8 – великий сосочок; 9 – поздовжня складка; 10 – малий сосочок; 11 – додаткова протока.

Підшлункова залоза лежить позаду шлунка. У ній розрізняють головку (прилягає до 12-палої кишки), тіло (середня частина, має форму 3-гранної призми, лежить на рівні I поперекового хребця), хвіст (звужений кінець залози, направлений вліво, що прилягає до

селезінки). У товщі залози на усьому її протязі проходить вивідна протока, яка разом із загальною жовчною протокою відкривається у 12-палу кишку. У протоку залози впадають вивідні протоки часток. Крім часток, у залозі є скупчення особливих залозистих клітин – острівці Лангерганса. Вони утворюють ендокринну частину підшлункової залози.  $\beta$ -клітини острівців виділяють інсулін, який знижує вміст цукру у крові,  $\alpha$ -клітини – контрінсулярний гормон глюкагон.

## Тема для самостійного вивчення № 2

### ДИХАЛЬНА СИСТЕМА

**Мета:** вивчити будову повітронесних шляхів та органів дихання, розглянути апарат голосоутворення.

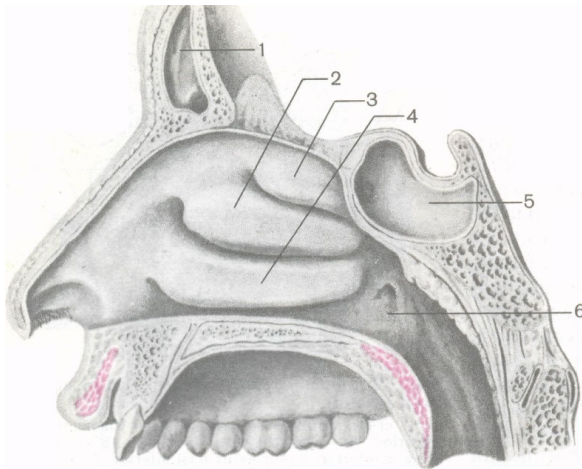
Система органів дихання виконує функцію газообміну між зовнішнім середовищем і організмом. До неї належать: порожнина носа, носова і ротова частини глотки, гортань, трахея, бронхи і легені. Органи дихання виконують ще й інші функції (нюху, звукоутворення, виділення).

**Порожнина носа** утворена кістками та хрящами (рис. 63). Перегородка носа ділить порожнину на 2 симетричні половини, які спереду відкриваються назовні ніздрями, а ззаду з'єднуються хоанами з носовою частиною глотки. У кожній половині носової порожнини на бічній стінці знаходяться 3 носові раковини: верхня, середня, нижня. Раковини розділяють 3 щілиноподібні простори: верхній, середній і нижній носові ходи. Передню меншу частину порожнини носа називають присінком носа, а задню більшу частину – власне порожниною носа. Зсередини носова порожнина, як і всі повітронесні шляхи, вкрита слизовою оболонкою, вистеленою війчастим епітелієм. Рухом війок епітелію слиз разом з частками пилу та сторонніми тілами видаляється назовні. Слизова оболонка верхньої носової раковини і верхнього відділу перегородки носа містить нюхові рецептори.

**Гортань** розташована у передній частині шиї на рівні IV-VI шийних хребців. Скелет гортані утворюють хрящі – парні (черпакуватий, ріжкуватий, зерноподібний, клиноподібний) та

непарні (перснеподібний, щитоподібний, надгортанник). На бічних стінках є 2 пари складок: присінкові вгорі і голосові внизу. Ці складки розділяють порожнину гортані на 3 частини: присінок, голосник (власне голосовий апарат) і підголосникову порожнину. На стінках між складками утворились заглиблення – шлуночки гортані (рис. 64).

Розрізняють щілину присінка, розташовану між присінковими складками і голосову щілину – між голосовими складками з обох боків і черпакуватими хрящами. У товщі голосових складок розташовані голосові зв'язки. Голосова зв'язка натягнута між щитоподібним хрящем і голосовим відростком черпакуватого хряща (рис. 65).

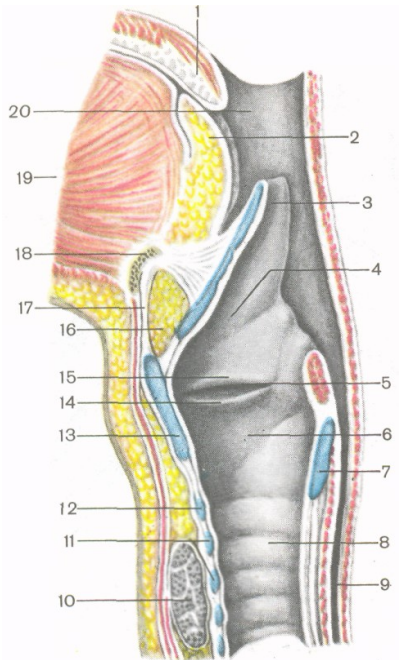


**Рис 63.** Бічна стінка носової порожнини: 1 – лобова пазуха; 2 – середня носова раковина; 3 – верхня носова раковина; 4 – нижня носова раковина; 5 – клиноподібна пазуха; 6 – глотковий отвір слухової труби.

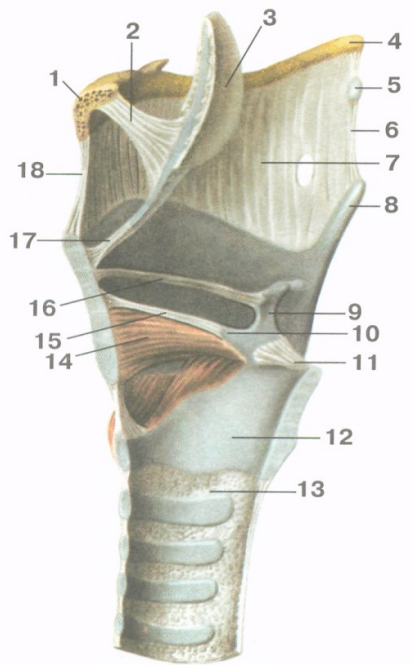
**Трахея** лежить спереду від стравоходу, на рівні від VI-VII шийного до IV-V грудного хребця. Її скелет утворюють 16-20 неповних хрящових кілець, з'єднаних сполучнотканинними кільцевими зв'язками.

Місце поділу трахеї на 2 головних **бронхи** називається біфуркацією трахеї. Правий бронх ширший, але коротший від

лівого. Бронхи теж складаються з гіалінового хряща. Всередині легень вторинні, які далі галузяться, утворюють дерево (рис. 66). Найтонші розгалуження називаються бронхіолами. Вони закінчуються називаються часточковими бронхіолами та 12-18 кінцевих бронхіол.



**Рис. 64.**

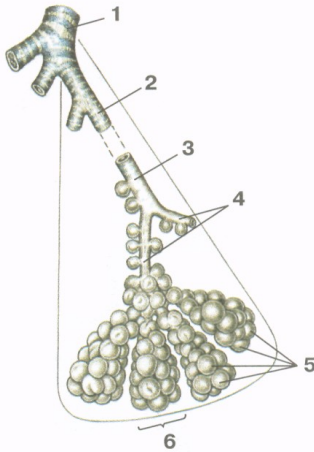


**Рис. 65.**

**Рис. 64.** Порожнина гортані, права сторона: 1 – піднебінний язичок; 2 – корінь язика; 3 – надгортанник; 4 – присінок; 5 – шлуночок гортані; 6 – підголосникова порожнина; 7 – перснеподібний хрящ; 8 – трахея; 9 – стравохід; 10 – щитоподібна залоза; 11 – хрящі трахеї; 12 – дуга перснеподібного хряща; 13 – щитоподібний хрящ; 14 – голосова складка; 15 – присінкова складка; 16 – жирова тканина; 17 – серединна щито-під'язикова зв'язка; 18 – під'язикова кістка; 19 – м'язи язика; 20 – порожнина глотки.



**Рис. 65.** М'язи і зв'язки гортані: 1 – тіло під'язикової кістки; 2 – під'язиково-надгортанна зв'язка; 3 – надгортанник; 4 – великий ріг під'язикової кістки; 5 – зерноподібний хрящ; 6 – бічна щито-під'язикова зв'язка; 7 – щито-під'язикова мембрана; 8 – верхній ріг щитоподібного хряща; 9 – черпакуватий хрящ; 10 – голосовий відросток черпакуватого хряща; 11 – задня персне-черпакувата зв'язка; 12 – перснеподібний хрящ; 13 – персне-трахейна зв'язка; 14 – щито-черпакуватий м'яз; 15 –голосова зв'язка; 16 – присінкова зв'язка; 17 – щито-надгортанна зв'язка; 18 – серединна щито-під'язикова зв'язка.

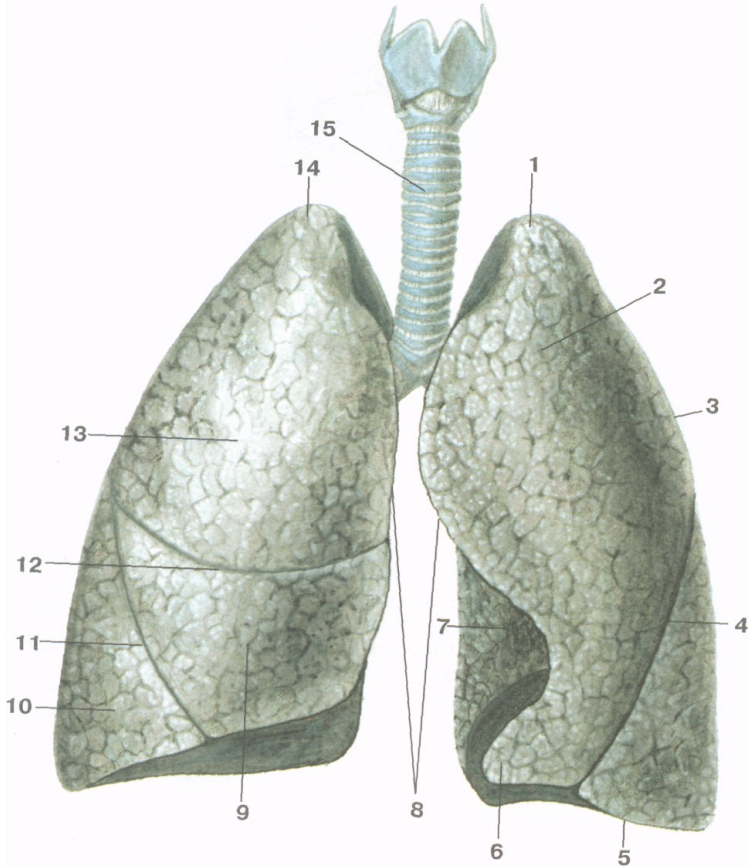


1 – часточковий бронх;  
 2 – кінцева бронхіола;  
 3 – дихальна бронхіола;  
 4 – альвеолярні ходи;  
 5 – альвеоли легені;  
 6 – альвеолярний мішечок.

**Рис. 66.** Схема галуження часточкового бронха в легені.

Структурною морфологічною одиницею легень є **ацинус** (з лат. – гроно). Ацинус – це кінцева бронхіола з усіма її розгалуженнями (2 дихальні бронхіоли, альвеолярні ходи, альвеолярні мішечки і альвеоли).

**Легені** розташовані в грудній порожнині по обидва боки від середостіння. Мають форму конуса, в них розрізняють основу, якою вони прилягають до діафрагми; верхівку, яка виступає над ключицею в ділянку шиї, і тіло між ними (рис. 67).



**Рис. 67.** Легені: 1 – верхівка лівої легені; 2 – верхня частка лівої легені; 3 – реброва поверхня; 4 – коса щілина; 5 – нижній край; 6 – язичок лівої легені; 7 – серцева вирізка; 8 – передні краї; 9 – середня частка правої легені; 10 – нижня частка правої легені; 11 – коса щілина; 12 – горизонтальна щілина; 13 – верхня частка правої легені; 14 – верхівка правої легені; 15 – трахея.

Легеня має опуклу реброву поверхню, увігнуту діафрагмальну та неправильно увігнуту середостінну або присередню. На середостінній поверхні знаходяться ворота легені, куди заходить бронх, входять та виходять судини і нерви. Усі ці утвори становлять корінь легені. На середостінній поверхні лівої легені є

серцева ямка, а на передньому краї – серцева вирізка. Легені розділені щілинами на частки: права – косою і горизонтальною щілинами на верхню, середню і нижню частки, ліва – косою щілиною на верхню і нижню частки.

Легеня вкрита серозною оболонкою, яка називається *плеврою*. Плевра має вісцеральний та парієтальний листки. Вісцеральний або внутрішній листок покриває саму легеню і настільки щільно приростає до неї, що не може бути відділеним без порушення цілісності тканини. Парієтальна або пристінкова плевра приростає до стінок грудної клітки, в ній розрізняють реброву, діафрагмову та середостінну частини. Між парієтальним та вісцеральним листками плеври є плевральна щілина, заповнена невеликою кількістю серозної рідини (1-2 мл), що зменшує тертя.

### Тема для самостійного вивчення № 3

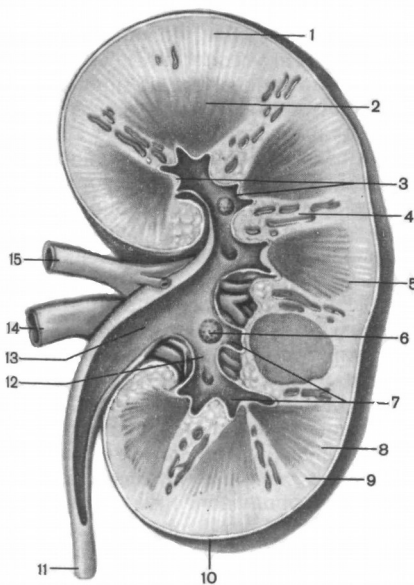
#### СЕЧОВИДІЛЬНА СИСТЕМА

**Мета заняття:** Вивчити будову нирок і сечовивідних шляхів; показати зв'язок структури і функції органів сечоутворення; ознайомитись з особливостями кровообігу в нирках.

До сечових органів відносяться: нирки (права і ліва), сечоводи (правий і лівий), сечовий міхур і сечівник. Головним органом, що підтримує сталість внутрішнього середовища організму, є нирки. Вони забезпечують сталість фізико-хімічних властивостей крові, регулюють водний баланс організму, виводять продукти обміну та інші токсичні речовини.

**Нирка** – це парний орган бобоподібної форми темно-червоного кольору, довжиною 10-12 см, шириною 5-6 см, товщиною 3-4 см, вагою 120-200 г. Нирки лежать заочеревинно, ліва на рівні XI грудного-I поперекового хребця, права дещо нижче – на рівні XII грудного-II поперекового хребця. Нирка має 2 кінці (верхній – тупий і нижній – дещо загострений), 2 краї (бічний – опуклий і присередній – увігнутий), 2 поверхні (передня – опукла і задня – більш плоска) і вкрита трьома оболонками: волокнистою капсулою, жировою капсулою, фасцією нирки. На присередньому краї містяться ниркові ворота, звідки виходить сечовід і через які

проходять судини та нерви. Паренхіма нирки складається з коркової та мозкової речовини (рис. 68). Коркова речовина розташована по периферії нирки, а також дає відростки у мозкову речовину – ниркові стовпи. Мозкова речовина має форму пірамід. Верхівки 2-3 пірамід утворюють нирковий сосочок, який виступає у малу ниркову чашечку. Кілька малих ниркових чашечок об'єднуються у велику ниркову чашечку. Великі ниркові чашечки утворюють ниркову миску, яка переходить у сечовід.



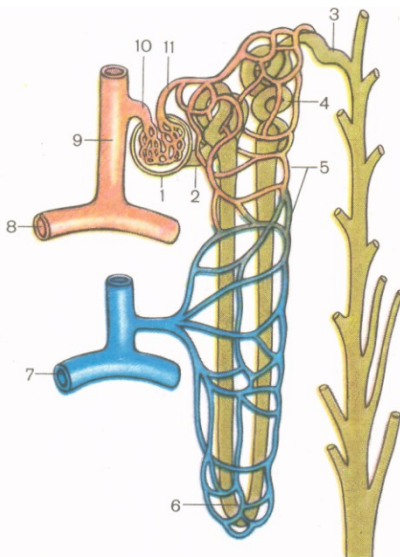
- 1, 8, 9 – коркова речовина;
- 2 – мозкова речовина (піраміда);
- 3 – верхівки пірамід;
- 4 – ниркові стовпи;
- 5 – основа піраміди;
- 6 – нирковий сосочок;
- 7 – малі ниркові чашки;
- 10 – фіброзна капсула;
- 11 – сечовід;
- 12 – велика ниркова чашка;
- 13 – ниркова миска;
- 14 – ниркова вена;
- 15 – ниркова артерія.

**Рис. 68.** Фронтальний розріз нирки.

Структурною морфо-функціональною одиницею нирки є нефрон (рис. 69). Він складається з капсули (Боумена) та системи прямих і звивистих каналців довжиною 50-55 мм. Капсула охоплює судинний клубочок (Шумлянського) і утворює разом з ним ниркове тільце (рис. 70). У одній нирці нараховується близько 1 млн. нефронів.

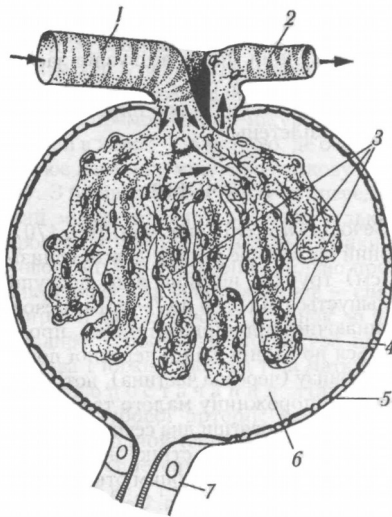
Ниркова артерія несе у нирку артеріальну кров. У нирці вона кілька разів розгалужується і короткі приносні артеріоли утворюють судинні клубочки, охоплені капсулами нефронів. Капіляри судинних клубочків зливаються у виносні артеріоли, по яким рухається артеріальна кров. Виносні артеріоли формують вторинні капілярні сітки, які густо обплітають прямі та звивисті канальці. Канальці зливаються у венули, венули у вени і ниркова вена виносить венозну кров з нирки. З капілярів судинного клубочка у просвіт капсули фільтрується рідка частина крові. Через нирку за добу протікає біля 2000 л крові.

Крізь пори не можуть пройти клітини крові та білкові молекули, але крізь них легко проходять речовини, розчинені у плазмі крові. Позбавлена білка плазма, яка просочилася в капсулу, називається первинною сечею, її об'єм складає більше 100 л на добу. З капсули первинна сеча переходить у канальці нефрона, через стінки яких у капіляри вторинної сітки відбувається зворотне всмоктування 99% рідини з розчиненими у ній корисними речовинами.



- 1 – ниркове тільце;
- 2 – проксимальна частина канальця нефрона;
- 3 – з'єднувальна частина;
- 4 – дистальна частина канальця нефрона;
- 5 – вторинна капілярна сітка;
- 6 – петля нефрона;
- 7 – дугова вена;
- 8 – дугова артерія;
- 9 – міжчасточкова артерія;
- 10 – приносна артеріола;
- 11 – виносна артеріола.

**Рис. 69.** Схема будови нефрона.



- 1 – приносяна артеріола;
- 2 – виносна артеріола;
- 3 – судинний клубочок;
- 4 – внутрішня стінка капсули клубочка;
- 5 – зовнішня стінка капсули клубочка;
- 6 – просвіт капсули;
- 7 – проксимальний каналець.

**Рис. 70.** Будова ниркового тільця.

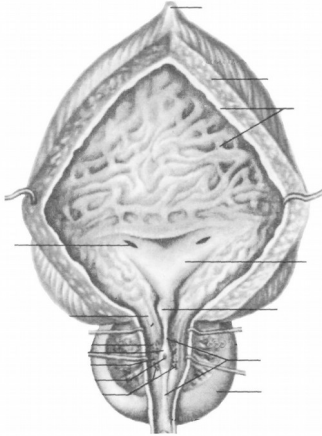
Невсмоктана частина первинної сечі (1-1,5 л) є вторинною сечею, у якій концентруються шлаки та надлишок солей. Ця сеча виділяється під час сечовипускання.

Таким чином, саме нирки є органом сечоутворення, а сечоводи, сечовий міхур та сечівник відносяться до сечовивідних шляхів.

**Сечовід** є еластичною трубкою довжиною близько 30 см, діаметром від 3 до 8 мм. Починається від ниркової миски, спускається по задній стінці черевної порожнини у порожнину малого таза, де пронизує навскіс дно сечового міхура. Сечовід має три фізіологічних звуження – на виході з ниркової миски, при переході у порожнину малого таза, на вході у сечовий міхур. Стінка сечовода складається з 3 оболонок: 1) слизова оболонка, 2) м'язова (верхня частина двошарова – поздовжні та колові м'язові волокна, нижня тришарова – внутрішні та зовнішні поздовжні та середні колові волокна), 3) адвентиціальна.

**Сечовий міхур** – це порожнистий орган еліпсоподібної форми, розташований у порожнині малого таза безпосередньо за лобковим симфізом. Його ємкість 350-750 см<sup>3</sup>. У сечовому міхурі

розрізняють тіло, дно і шийку. Стінка сечового міхура тришарова. Ззаду міхур частково вкритий серозною оболонкою (рис. 71).



*Завдання 1.*

На рис. 71 позначити такі елементи:

- 1 – серединна пупкова зв'язка;
- 2 – верхівка;
- 3 – тіло;
- 4 – дно;
- 5 – м'язова оболонка;
- 6 – слизова оболонка;
- 7 – вічко сечовода;
- 8 – внутрішнє вічко сечівника;
- 9 – передміхурова залоза.

**Рис. 71.** Сечовий міхур.

## ОСНОВНА

1. Иваницкий М.Ф. Анатомия человека (с основами динамической и спортивной морфологии): Учеб. для ин-тов физ. культ. – М.: Физкультура и спорт, 1985.
2. Козлов В.И. Анатомия человека, М., 1978.
3. Коляденко Г.І. Анатомія людини: Підручник. – К.: Либідь, 2001.
4. Сауляк-Савицька М.М. Анатомія людини. Посібник. – К.: Рад. школа, 1966.
5. Синельников Р.Д. Атлас анатомии человека. – т. 1-3. – М.: Медицина, 1979.
6. Федонюк Я.І., Мицкан Б.М., Попель С.Л. та інші. Функціональна анатомія: Підручник для студентів навчальних закладів з фізичного виховання і спорту III та IV рівнів акредитації/За редакцією Федонюка Я.І., Мицкана Б.М. – Тернопіль: Навчальна книга – Богдан, 2008.
7. Хоменко Б.Г. Анатомія людини. Практикум: Навч. посібник. – К.: Вища школа, 1991.

## ДОДАТКОВА


1. Курепина М.М., Воккен Г.Г. Анатомия человека. Атлас. – М.: Просвещение, 1979.
2. Курепина М.М., Воккен Г.Г. Анатомия человека. Учебник. – М.: Просвещение, 1979.
3. Никитюк Б.А., Гладышева А.А. Анатомия и спортивная морфология (практикум): Учебное пособие для институтов физической культуры. – М.: Физкультура и спорт, 1989.
4. Сапин М.Р., Билыч Ч.Л. Анатомия человека. Учебник. – М.: Высшая школа, 1989.
5. Свиридов О.І. Анатомія людини, К.: Вища школа, 2000.
6. Старушенко Л.І. Анатомія і фізіологія людини. – К.: Вища школа, 1992.
7. Чернокульский С.Т., Ермольев В.О. Анатомія кісток та їх з'єднань: Навч. посібник. – К.: НМУ, 1998.
8. Шапаренко П.П., Смольський Л.П. Анатомія людини: У 2 т.- К.: Здоров'я, 2003.



ІНСТИТУТ ФІЗИЧНОГО ВИХОВАННЯ І СПОРТУ

Кафедра медико-біологічних основ  
фізичного виховання та фізичної реабілітації

РОБОЧИЙ ЗОШИТ  
З АНАТОМІЇ ЛЮДИНИ  
(ЧАСТИНА І)



УДК 611(075.8)

ББК 28.706я73

М 36

*Рецензенти:*

**О.І.Башинська** – кандидат медичних наук, доцент кафедри нормальної анатомії Вінницького національного медичного університету ім. М.І. Пирогова

**Ю.М.Фурман** – доктор біологічних наук, професор, завідувач кафедри медико-біологічних основ фізичного виховання та фізичної реабілітації Вінницького державного педагогічного університету імені Михайла Коцюбинського

Рекомендовано до друку навчально-методичною комісією інституту фізичного виховання і спорту Вінницького державного педагогічного університету імені Михайла Коцюбинського, протокол № 11 від 16 червня 2014 року.

**Мацейко І.І.**

М 36      Робочий зошит з анатомії людини (частина І).  
– Вінниця, 2014. –94 с. – іл.

Робочий зошит містить сучасні відомості про будову та функціональне значення опорно-рухового апарата та внутрішніх органів і систем тіла людини та практичні завдання для самостійної роботи на лабораторних заняттях для студентів інституту фізичного виховання і спорту.

## ЗМІСТ

1. Передмова.....	4
2. Вступ.....	5
3. Основні анатомічні терміни.....	6
4. Лабораторне заняття №1. Скелет тулуба.....	7
5. Лабораторне заняття №2. Сполучення кісток тулуба	15
6. Лабораторне заняття №3. Скелет верхньої кінцівки..	20
7. Лабораторне заняття №4. Сполучення кісток верхньої кінцівки.....	25
8. Лабораторне заняття №5. Скелет нижньої кінцівки..	29
9. Лабораторне заняття №6. Сполучення кісток нижньої кінцівки.....	35
10. Лабораторне заняття №7. Скелет голови.....	41
11. Лабораторне заняття №8. Сполучення кісток черепа	52
12. Лабораторне заняття №9. М'язи тулуба.....	54
13. Лабораторне заняття №10. М'язи голови та шиї.....	63
14. Лабораторне заняття №11. М'язи верхньої кінцівки...	65
15. Лабораторне заняття №12. М'язи нижньої кінцівки...	69
16. Тема для самостійного вивчення №1. Травна система.....	73
17. Тема для самостійного вивчення №2. Дихальна система.....	84
18. Тема для самостійного вивчення №3. Сечовидільна система.....	89
19. Рекомендована література.....	94

## ПЕРЕДМОВА

У системі підготовки фахівця з фізичного виховання та фізичної реабілітації надзвичайно важливе місце належить анатомії людини. Для ефективної професійної діяльності учитель фізичної культури, тренер, спортсмен високої кваліфікації, спеціаліст з фізичної реабілітації повинні досконало знати будову людського тіла, розуміти закономірності його розвитку. Крім того, анатомія вивчається першою з предметів медико-біологічного циклу і, таким чином, закладає фундамент для засвоєння фізіології людини, фізіології спорту, спортивної медицини, масажу, лікувальної фізичної культури, фізичної реабілітації та разом з ними необхідна для успішного опанування теорії і методики фізичного виховання.

Робочий зошит складений відповідно до навчальної програми дисципліни «Анатомія людини» інституту фізичного виховання і спорту.

Робочий зошит з анатомії людини містить сучасні дані про будову скелету людини, сполучень скелета, м'язів, травного апарату, дихальної та сечовидільної систем. Специфіка викладання анатомії вимагає розміщення у посібнику великої кількості ілюстрацій, які полегшують засвоєння матеріалу, та термінологічного словника. Анатомічна термінологія наведена відповідно до Українського стандарту Міжнародної анатомічної номенклатури.

Навчально-методичний посібник призначений для виконання завдань студентами галузі знань 0102 Фізичне виховання, спорт і здоров'я людини на лабораторних заняттях та для самостійної роботи студентів.

## ВСТУП

Анатомія людини – наука, яка вивчає форму і будову тіла людини, усіх його частин і органів у зв'язку з їх функціями, розвитком та впливом умов зовнішнього середовища. Анатомія вивчає здорову живу людину, що знаходиться у своєму природному, нормальному стані.

Назва «анатомія» означає розтин, розсікання і походить від грецького *anatomne* – розсікаю, адже основним методом пізнання внутрішньої будови тіла людини у давнину був метод розтину трупа ножем.

### **Загальна характеристика тіла людини. Осі та площини**

Тіло людини в цілому зберігає будову, притаманну усім хребетним: двополярність (головний та хвостовий кінці), двобічну симетрію, переважність парних органів, наявність осьового скелету, збереження деяких ознак метамерії.

Частинами тіла людини є тулуб, шия, голова, дві верхні кінцівки і дві нижні кінцівки.

В анатомії умовно прийнято вивчати тіло людини у вертикальному симетричному положенні з опущеними руками, великі пальці яких повернуті назовні (таке положення тіла називається анатомічним).

При анатомічному описі користуються площинами і напрямками, що проходять через тіло відповідно до трьох площин і осей системи прямокутних координат.

Осі:

1. Лобова або фронтальна вісь (*frons* – лоб) проводиться горизонтально зліва направо.

2. Стрілова або сагітальна вісь (*sagitta* – стріла) теж горизонтальна, проводиться спереду назад.

3. Вертикальна вісь проводиться згори донизу.

Кожна вісь перпендикулярна до двох інших. Кожна площина проведена через дві взаємноперпендикулярні осі.

Площини:

1. Горизонтальна – проведена через лобову і стрілову осі, лежить паралельно до лінії горизонту і ділить тіло на верхню і нижню частини.

2. Лобова площина вертикальна, проведена через лобову і вертикальну осі паралельно до поверхні лоба і ділить тіло на передній і задній відділи.

3. Стрілова площина теж вертикальна, проведена через стрілову і вертикальну осі, розділяє тіло у передньозадньому напрямку на праву і ліву частини. Стрілова площина, яка проходить через середину тіла і ділить його на дві симетричні половини – праву і ліву – називається серединною площиною.

## **ОСНОВНІ АНАТОМІЧНІ ТЕРМІНИ**

Superior – верхній;

Inferior – нижній;

Ventralis – вентральний – черевний (передній);

Dorsalis – дорзальний – спинний (задній);

Anterior – передній;

Posterior – задній;

Medialis – медіальний – присередній (серединний);

Lateralis – латеральний – бічний (зовнішній);

Internus – внутрішній;

Externus – зовнішній;

Dexter – правий;

Sinister – лівий;

Proximalis – проксимальний – ближчий до тулуба;

Distalis – дистальний – віддалений від тулуба;

Magnus – великий;

Parvus – малий;

Major – більший;

Minor – менший;

Flexio – згинання;

Extensio – розгинання;

Abductio – відведення;

Adductio – приведення;

Pronatio – привертання(обертання досередини);

Supinatio – відвертання (обертання назовні);

Circumductio – колове обертання.

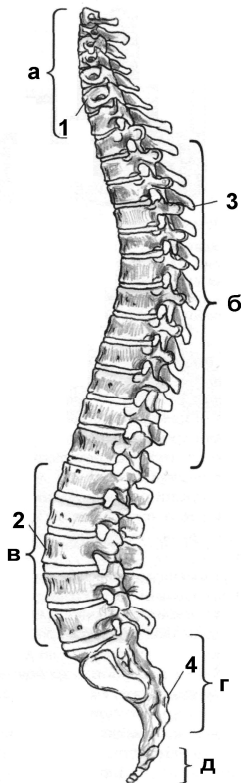
## Лабораторне заняття № 1

### ТЕМА: СКЕЛЕТ ТУЛУБА

**Мета:** навчитись вільно орієнтуватись в анатомії скелета людини, вивчити особливості будови хребта як осьової частини скелета, відмінності в будові хребців різних відділів, будову кісток грудної клітки.

**Обладнання:** скелет людини, набори кісток, анатомічний атлас.

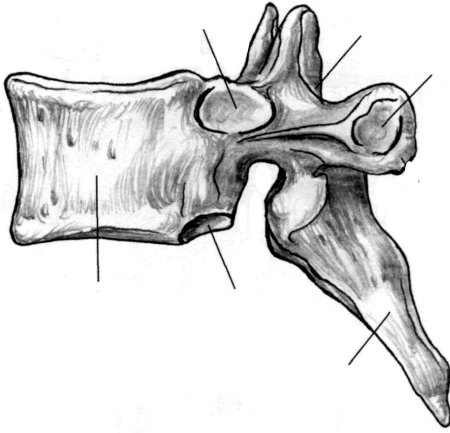
Скелет тулуба утворюють хребтовий стовп та грудна клітка. **Хребтовий стовп** або **хребет** складається з 33-34 окремих **хребців**,



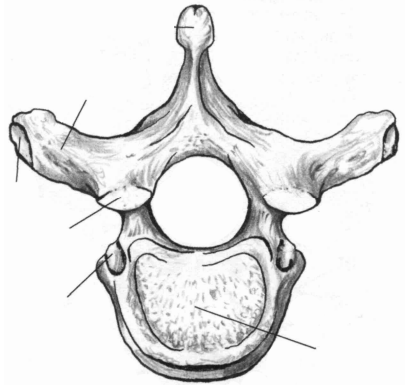
з'єднаних між собою, які поділяються на 5 відділів: шийний (7 хребців), грудний (12), поперековий (5), крижовий (5), куприковий (4-5) (рис. 1).

Хребці відносяться до коротких губчастих кісток. Розглянемо будову **типового – грудного – хребця**. Хребець має масивне, направлене вперед **тіло**, від якого відходить **дуга**. Тілом і дугою обмежений **хребцевий отвір**. Сукупність хребцевих отворів утворює **хребтовий канал**, у якому міститься спинний мозок. Від дуги відходить 7 відростків. **Остистий відросток** непарний, направлений назад і донизу, 2 **поперечні відростки** направлені в сторони. До них приєднуються м'язи і зв'язки. 4 **суглобові відростки** (2 **верхні** та 2 **нижні**) з'єднують хребці між собою. У місцях з'єднання дуги з тілом знаходяться **верхня** та **нижня хребцеві вирізки**. Вирізки суміжних хребців обмежують **міжхребцеві отвори**, крізь які виходять спинномозкові нерви.

**Рис. 1.** Хребтовий стовп: а-шийні хребці; б-грудні хребці; в-поперекові хребці; г-крижова кістка; д-куприк; 1-шийний лордоз; 2-поперековий лордоз; 3-грудний кіфоз; 4-крижовий кіфоз.



а



б

**Рис. 2.** Грудний хребець.

*Завдання 1.* На рис. 2 позначити такі елементи

а) вигляд збоку:

- 1 – тіло;
- 2 – верхня реброва пів'ямка;
- 3 – верхня хребцева вирізка;
- 4 – верхній суглобовий відросток;
- 5 – поперечний відросток;
- 6 – остистий відросток;
- 7 – нижній суглобовий відросток;
- 8 – нижня хребцева вирізка;
- 9 – нижня реброва пів'ямка.

б) вигляд зверху:

- 10 – тіло;
- 11 – дуга;
- 12 – остистий відросток;
- 13 – поперечний відросток;
- 14 – хребцевий отвір;
- 15 – верхній суглобовий відросток;
- 16 – суглобова поверхня поперечного відростка.

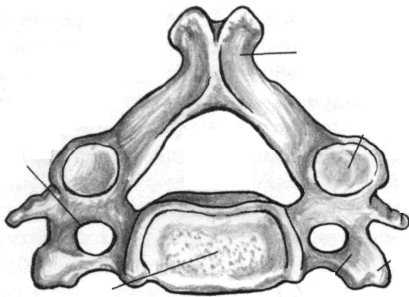
**Шийні хребці** мають невеликі тіла, хребцеві отвори трикутної форми. У поперечних відростках є отвори, крізь які проходять хребтові артерія та вена. Остисті відростки II та III-VI шийних хребців (типових) короткі, на кінцях роздвоєні, відходять від дуг горизонтально. У I шийного хребця (атланта) відсутнє тіло та остистий відросток. Атлант складається з двох дуг (передньої і задньої) та бічних мас, на яких знаходяться верхні та нижні



суглобові поверхні. II шийний хребець (осьовий) має відросток – **зуб**, який є тілом атланта, що в процесі розвитку приєднався до тіла осьового хребця. Атлант разом з головою обертається навколо зуба. Остистий відросток VII шийного хребця (виступаючого) не має роздвоєння, довший від інших, різко виступає під шкірою.

*Завдання 2.* Виписати назви шийних хребців:

- I шийний хребець –
- II шийний хребець –
- III-VI шийні хребці –
- VII шийний хребець –

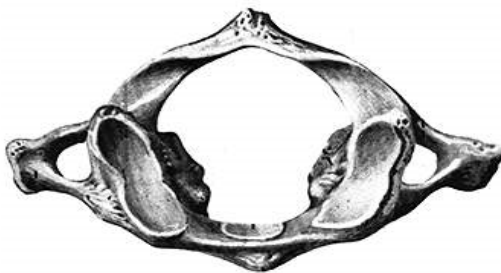

*Завдання 3.*

На рис. 3 позначити такі елементи:

- 1 – тіло;
- 2 – поперечний відросток;
- 3 – поперечний отвір;
- 4 – хребцевий отвір;
- 5 – остистий відросток.

**Рис. 3.** Типовий шийний хребець. Вигляд зверху.

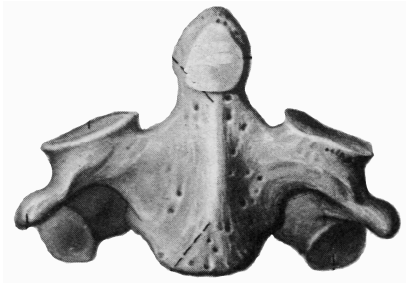


*Завдання 4.*

На рис. 4 позначити такі елементи:

- 1 – передня дуга;
- 2 – задня дуга;
- 3 – бічна маса;
- 4 – верхня суглобова поверхня;
- 5 – поперечний відросток;
- 6 – поперечний отвір.

**Рис. 4.** Атлант. Вигляд зверху.



#### Завдання 5.

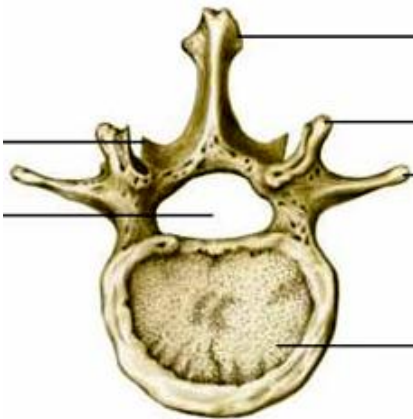
На рис. 5 позначити такі елементи:

- 1 – тіло;
- 2 – зуб;
- 3 – поперечний відросток;
- 4 – верхня суглобова поверхня;
- 5 – нижня суглобова поверхня.

Рис. 5. Осьовий хребець. Вигляд спереду.

**Грудні хребці** мають більш масивні тіла, хребцеві отвори у них округлої форми. На тілі більшості грудних хребців є 2 *реброві пів'ямки* – для з'єднання з головками ребер. На поперечних відростках знаходяться суглобові поверхні – для з'єднання з горбками ребер. Остисті відростки нахилені донизу.

**Поперекові хребці** відрізняються масивністю тіла, хребцевим отвором трикутної форми, коротким, але товстим остистим відростком, направленим горизонтально.



#### Завдання 6.

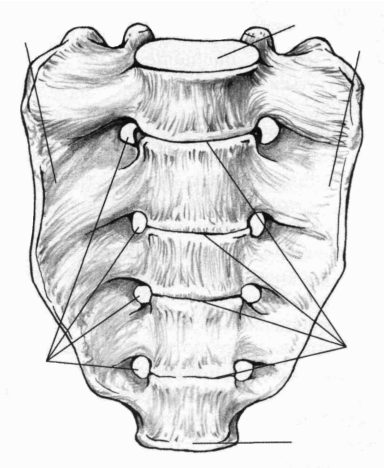
На рис. 6 позначити такі елементи:

- 1 – тіло;
- 2 – хребцевий отвір;
- 3 – поперечний відросток;
- 4 – верхній суглобовий відросток;
- 5 – остистий відросток.

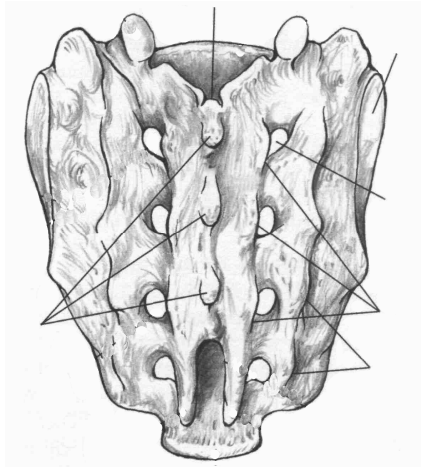
Рис. 6. Поперековий хребець. Вигляд зверху.

**Крижові хребці** приблизно у 20 років зростаються в одну крижову кістку. Вона має трикутну форму, *основою* направлена догори, *верхівкою* донизу. В області основи крижової кістки

спереду знаходиться *мис*. На ввігнутій *передній* (тазовій) *поверхні* виділяються *поперечні лінії*. На опуклій *задній поверхні* кістки внаслідок зрощення остистих відростків утворюється *серединний крижовий гребінь*. По боках від нього розміщуються *проміжні* та *бічні крижові гребені*, утворені внаслідок зрощення суглобових та поперечних відростків. *Крижовий канал* є продовженням хребтового каналу, а через 4 пари *передніх* та 4 пари *задніх крижових отворів* виходять нерви та судини. На *бічних частинах* розташовані *вушкоподібні поверхні*.



а



б

**Рис. 7.** Крижова кістка.

*Завдання 7.* На рис. 7 позначити такі елементи:

а) передня поверхня:

- 1 – основа;
- 2 – верхівка;
- 3 – бічні частини;
- 4 – передні крижові отвори;
- 5 – поперечні лінії;
- 6 – мис.

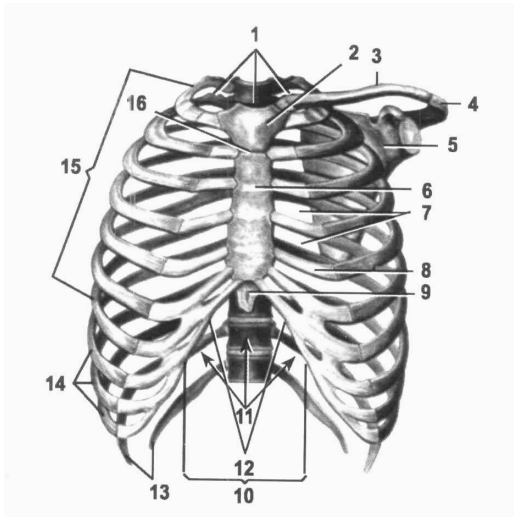
б) задня поверхня:

- 7 – крижовий канал;
- 8 – серединний крижовий гребінь;
- 9 – проміжний крижовий гребінь;
- 10 – бічний крижовий гребінь;
- 11 – задні крижові отвори;
- 12 – вушкоподібна поверхня.

**Куприкова кістка** складається з 4-5 недорозвинених хребців, що зрослися між собою.

Хребтовий стовп дорослої людини має вигини вперед – *лордоз* (шийний та поперековий) та вигини назад – *кіфози* (грудний та крижово-куприковий), які гасять струси тіла під час ходіння, бігу, стрибків (рис. 1).

**Грудна клітка** складається з 12 пар ребер та груднини (рис. 8). **Ребра** – це довгі губчасті вигнуті пластинки, які мають *тіло* і 2 *кінці* – *передній* і *задній*. На тілі розрізняють *зовнішню* та *внутрішню поверхні*, *верхній* та *нижній край*. На внутрішній поверхні нижнього краю є *борозна ребра*, у якій залягають нерви та судини. Задній кінець має *головку*, *шийку* і *горбок*. Передній кінець ребра складається з хряща. I-VII пари ребер приєднуються передніми кінцями до груднини. Це *справжні ребра*. VIII-X пари утворюють *реброву дугу*, яка кріпиться до хряща VII ребра. Це *несправжні ребра*. XI та XII пари закінчуються вільно у товщі м'язів і називаються *вільними* або *коливними*.



- 1 – верхній отвір грудної клітки;
- 2 – ручка груднини;
- 3 – ключиця;
- 4 – надплечовий відросток;
- 5 – лопатка;
- 6 – тіло груднини;
- 7 – міжреброві проміжки;
- 8 – ребровий хрящ;
- 9 – мечоподібний відросток;
- 10 – реброва дуга;
- 11 – нижній отвір грудної клітки;
- 12 – підгруднинний кут;
- 13 – коливні ребра;
- 14 – несправжні ребра;
- 15 – справжні ребра;
- 16 – кут груднини.

**Рис. 8.** Грудна клітка.

**Груднина** – непарна плоска губчаста кістка, яка складається з трьох частин: *ручки, тіла і мечоподібного відростка*. На ручці є непарна *яремна вирізка* і парні *ключичні вирізки*. На бічних поверхнях груднини розташовані 7 пар *ребрових вирізок*.

*Завдання 8.* На рис. 9 позначити такі елементи:



- 1 – ручка;
- 2 – тіло;
- 3 – мечоподібний відросток;
- 4 – яремна вирізка;
- 5 – ключична вирізка;
- 6 – реброві вирізки.

**Рис. 9.** Груднина. Вигляд спереду.

*Завдання № 9.* Складіть схему скелета людини.

*Завдання № 10.* Складіть схему скелета тулуба.

*Завдання № 11.* Складіть схему класифікації кісток.

## Контрольні питання

1. Яку будову має хребець?
2. Які особливості будови хребців різних відділів?
3. Яку будову мають крижова та куприкова кістки?
4. Що таке лордоз та кіфоз?
5. Яку будову має груднина?
6. Яку будову має ребро? За якою ознакою і як поділяють ребра на групи?

## Лабораторне заняття № 2

### ТЕМА: СПОЛУЧЕННЯ КІСТОК ТУЛУБА

**Мета:** розглянути класифікацію сполучень кісток, вивчити особливості сполучення кісток тулуба (хребців один з одним, ребер з хребцями та з грудниною).

**Обладнання:** скелет людини, набори кісток, анатомічний атлас.

### Питання для самопідготовки

1. Види сполучень кісток.
2. Класифікація синартрозів за різновидами сполучної тканини.
3. Будова суглоба.
4. Класифікації суглобів за кількістю суглобових поверхонь, кількістю осей обертання, формою суглобових поверхонь.
5. Симфіз.

### Сполучення кісток хребта

Між хребцями є всі види з'єднань: безперервні та переривчасті.

Тіла хребців з'єднуються між собою за допомогою *міжхребцевих дисків*, які мають форму двоопуклої лінзи (рис. 10). Периферична частина міжхребцевого диска складається з волокнистого хряща, який утворює дуже міцне *фіброзне кільце*. Центральна частина представлена еластичною речовиною, яка називається *драглисте ядро*. Волокна фіброзного кільця з'єднують сусідні хребці між собою. Драглисте ядро, стиснене тілами двох сусідніх хребців, виконує роль амортизатора. Усередині драглистого ядра часто є щілина, що перетворює синхондроз у напівперервне сполучення – *міжхребцевий симфіз*.

Діаметр міжхребцевого диска більший, ніж діаметр тіл хребців, тому диски виступають у вигляді валиків за межі тіл сусідніх хребців.

*Завдання 1.* Складіть схему класифікації з'єднань кісток.



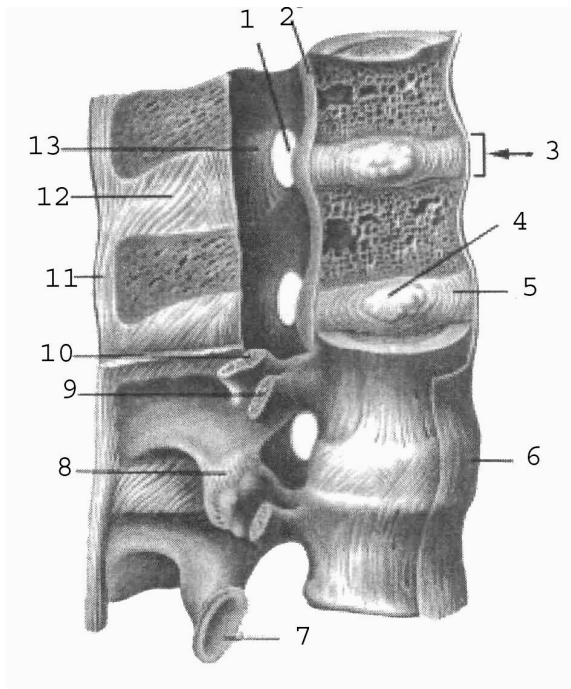
Товщина міжхребцевого диска залежить від місця розташування та від рухливості відповідного відділу хребта (у шийному відділі – 5-6 мм, у грудному – 3-4 мм, у поперековому – 10-12 мм). При тривалому навантаженні на хребет міжхребцеві диски сплющуються, тому зріст людини увечері може виявитись на кілька сантиметрів меншим, ніж вранці.

Крім того, суглобові відростки сусідніх хребців утворюють плоскі малорухомі комбіновані **дуговідросткові суглоби**.

I і II шийні хребці сполучаються за допомогою **серединного та бічних атланта-осьових суглобів** (рис. 11). Серединний атланта-осьовий суглоб утворений зубом осьового хребця та передньою дугою атланта. За формою суглоб циліндричний. Рухи (обертання) у ньому відбуваються навколо вертикальної осі (повороти голови праворуч та ліворуч). Суглоб зміцнює **поперечна зв'язка атланта**, натягнута позаду зуба осьового хребця між бічними масами атланта.

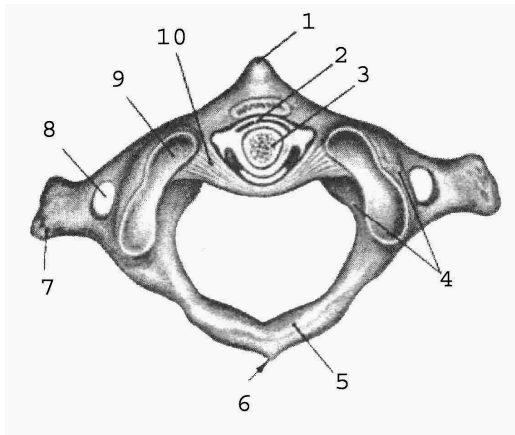
Бічний атланта-осьовий суглоб складається з правого та лівого ізольованих суглобів. Він утворений нижніми суглобовими поверхнями атланта та верхніми суглобовими поверхнями осьового хребця. Суглоб малорухомий, плоский, функціонує разом із серединним атланта-осьовим суглобом як обертовий комбінований суглоб.

Хребтовий стовп укріплюють довгі та короткі зв'язки (рис. 10). До довгих відносяться **передня та задня поздовжні зв'язки**. Передня поздовжня зв'язка тягнеться по передній поверхні тіл хребців і міжхребцевих дисків від атланта до крижової кістки. Вона запобігає надмірному розгинанню хребта. Задня поздовжня зв'язка проходить всередині хребтового каналу по задній поверхні тіл хребців і міжхребцевих дисків від осьового хребця до крижової кістки. Вона гальмує згинання хребта. До коротких зв'язок відносяться **жовті зв'язки**, натягнуті між краями дуг двох сусідніх хребців, **міжпоперечні та міжостьові зв'язки**. Завдяки своїй еластичності жовті зв'язки зближують дуги та разом з пружністю міжхребцевих дисків сприяють випрямленню хребта і прямоходінню. Міжпоперечні зв'язки обмежують бічні рухи хребта у протилежний бік. Довга **надостьова зв'язка** тягнеться по верхівках остистих відростків хребців, її продовженням в області шиї є **каркова зв'язка**. Каркова, міжостьові та надостьова зв'язки гальмують надмірне згинання хребта і голови.



- 1 – міжхребцевий отвір;
- 2 – задня поздовжня зв'язка;
- 3 – міжхребцевий диск;
- 4 – драглисте ядро;
- 5 – волокнисте кільце;
- 6 – передня поздовжня зв'язка;
- 7 – нижня суглобова поверхня;
- 8 – дуговідростковий суглоб;
- 9 – поперечний відросток;
- 10 – верхній суглобовий відросток;
- 11 – надостьова зв'язка;
- 12 – міжостьова зв'язка;
- 13 – жовта зв'язка.

**Рис. 10.** Зв'язки і суглоби хребта



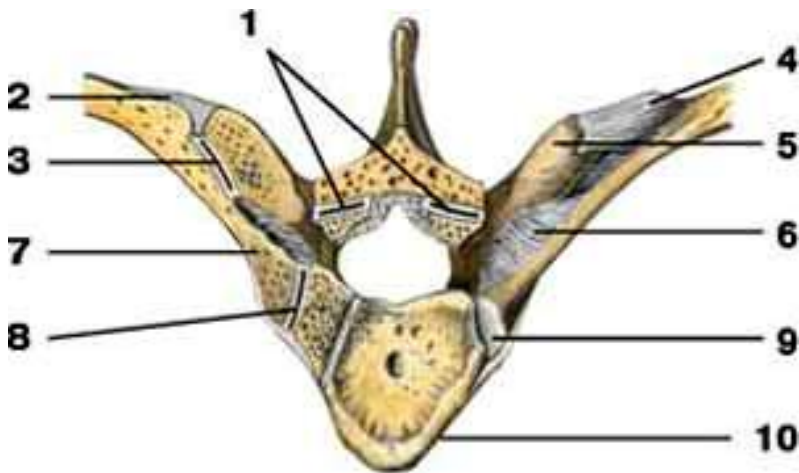
- 1 – передній горбок атланта;
- 2 – серединний атланта-осьовий суглоб;
- 3 – зуб осьового хребця;
- 4 – бічна маса атланта;
- 5 – задня дуга атланта;
- 6 – задній горбок атланта;
- 7 – поперечний відросток атланта;
- 8 – поперечний отвір атланта;
- 9 – верхня суглобова поверхня атланта;
- 10 – поперечна зв'язка атланта.

**Рис. 11.** Зв'язки і суглоби I і II шийних хребців.

### Сполучення ребер з хребтовим стовпом та грудниною.

**Суглоб головки ребра** утворений суглобовою поверхнею головки ребра та ребровими пів'ямками тіл хребців таким чином, що головка ребра з'єднується з тілами двох сусідніх хребців, за винятком I, XI, XII ребер, які з'єднуються з тілами лише одного хребця (рис. 12). За формою це кулястий суглоб.

**Реброво-поперечний суглоб** належить до плоских суглобів. Він утворений суглобовою поверхнею горбка ребра та ребровою ямкою поперечного відростка хребця (рис. 12). Це комбінований, одноосьовий суглоб. Під час дихання відбувається обертання ребра навколо осі, яка проходить через головку, шийку та горбок ребра. Навколо цієї осі обертається лише задній кінець ребра, передній при цьому то піднімається, то опускається.



**Рис. 12.** Зв'язки і суглоби ребер і хребця: 1 – дуговідростковий суглоб; 2 – бічна реброво-поперечна зв'язка; 3 – *реброво-поперечний суглоб*; 4 – верхня реброво-поперечна зв'язка; 5 – поперечний відросток; 6 – реброво-поперечна зв'язка; 7 – шийка ребра; 8 – *суглоб головки ребра*; 9 – головка ребра; 10 – тіло хребця.

Перше ребро утворює з грудниною **постійний синхондроз**.

**Груднинно-реброві суглоби** утворені ребровими хрящами II-VII ребер та ребровими вирізками груднини. Капсули цих суглобів фіксуються *променистими груднинно-ребровими зв'язками*, які переходять на передню поверхню груднини і вплітаються у її окістя.

Передні кінці несправжніх ребер (VIII-X) з грудниною безпосередньо не з'єднуються, а сполучаються між собою та з хрящем VII ребра, утворюючи хрящову *реброву дугу* (рис. 8).

### Лабораторне заняття № 3

#### ТЕМА: СКЕЛЕТ ВЕРХНЬОЇ КІНЦІВКИ

**Мета:** навчитись добре орієнтуватись в кістках верхньої кінцівки, вміти знаходити і показувати окремі кістки та їх елементи.

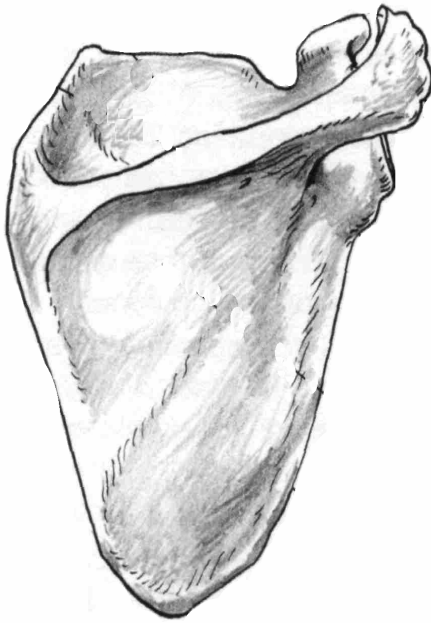**Обладнання:** скелет людини, кістки верхньої кінцівки, анатомічний атлас.

**Скелет верхньої кінцівки** поділяється на дві частини: скелет поясу верхньої кінцівки та скелет вільної верхньої кінцівки. **Скелет поясу верхньої кінцівки** (або плечового поясу) складається з лопатки і ключиці. Плечовий пояс з'єднує вільну верхню кінцівку з тулубом, до нього прикріплюються м'язи, він збільшує амплітуду рухів верхньої кінцівки. **Вільна верхня кінцівка** складається з трьох відділів: *плеча, передпліччя та кисті*.

**Лопатка** – плоска кістка трикутної форми, яка має 2 *поверхні* – *передню* і *задню*, 3 *краї* – *присередній, бічний, верхній*, 3 *кути* – *верхній, нижній, бічний*. Бічний кут потовщений, із *суглобовою западиною* для з'єднання з головкою плечової кістки. Вище суглобової поверхні є *дзьобоподібний відросток*. На задній поверхні лопатки від її верхнього кута до бічного тягнеться великий кістковий гребінь – *ость лопатки*, яка переходить у *надплечовий відросток (акроміон)*. Над остю лопатки розташована *надостьова ямка*, під нею – *підостьова*.

**Ключиця** – кістка S-подібної форми, яка має *тіло* та 2 *кінці* – потовщений *груднинний* і сплющений *надплечовий*. Верхня поверхня ключиці гладенька, нижня – шорстка (прикріплюються

м'язи і зв'язки). Присередня частина ключиці вигнута вперед, а бічна – назад.



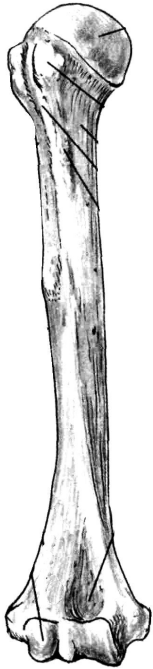
### Завдання 1.

На рис. 13 позначити такі елементи:

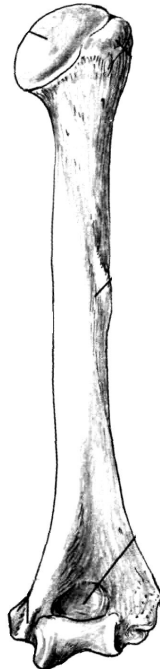
- 1 – верхній край;
- 2 – присередній край;
- 3 – бічний край;
- 4 – нижній кут;
- 5 – верхній кут;
- 6 – бічний кут;
- 7 – ость лопатки;
- 8 – акроміон;
- 9 – дзьобоподібний відросток;
- 10 – надостьова ямка;
- 11 – підостьова ямка;
- 12 – суглобова западина;
- 13 – підсуглобовий горбок.

Рис. 13. Права лопатка. Вигляд ззаду.

**Плечова кістка** – довга трубчаста кістка, яка має **тіло (діафіз)** і 2 **кінці (епіфізи)**. На **проксимальному** (верхньому) епіфізі розташована **головка**, відділена від решти кістки **анатомічною шийкою**. Нижче знаходяться 2 **горбки, великий і малий**, розділені **міжгорбковою борозною**. Великий горбок лежить латерально, а малий – спереду. Звужена ділянка кістки між верхнім кінцем і тілом називається **хірургічною шийкою**. Під гребенем великого горбка на тілі циліндричної форми є **дельтоподібна горбистість**. Нижній (дистальний) епіфіз потовщений, з боків має виступи – **присередній і бічний надвиростки**, а знизу – **головочку** для з'єднання з променевою кісткою та **блок** для з'єднання з ліктьовою кісткою. Над головочкою знаходиться **променева ямка**, над блоком – **вінцева**, а ззаду – **ліктьова ямка**.



а



б

**Рис. 14.** Права плечова кістка

*Завдання 2.* На рис. 14 позначити елементи а) вигляд спереду:

1 – головка;  
2 – великий горбок;  
3 – малий горбок;  
4 – дельтоподібна горбистість;

5 – головочка;  
6 – променева ямка;  
7 – вінцева ямка;

б) вигляд ззаду:

8 – анатомічна шийка;  
9 – хірургічна шийка;  
10 – тіло;

11 – присередній надвиросток;  
12 – бічний надвиросток;

13 – блок;  
14 – ліктьова ямка.

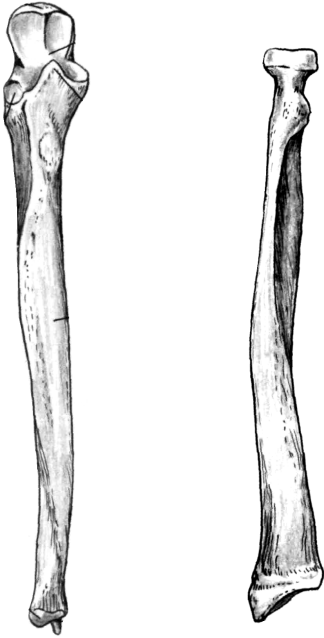
Передпліччя складається з двох кісток: променева кістка (займає бічне положення) та ліктьова кістка (розташована медіально).

**Променева кістка** – довга трубчаста кістка, що складається з *тіла* і 2 *кінців*. На проксимальному епіфізі є *головка* циліндричної форми з *суглобовою ямкою* для з'єднання з головочкою плечової кістки. Нижче головки є *шийка*, під якою знаходиться *горбистість променевої кістки*. Нижній кінець розширений, має *зап'ясткову суглобову поверхню*, *ліктьову вирізку* та *шилоподібний відросток*.

**Ліктьова кістка** – це довга трубчаста кістка, яка має *тіло* і 2 *кінці*. Її проксимальний епіфіз потовщений і має *блокову вирізку*, обмежену ззаду *ліктьовим*, а спереду *вінцевим відростками*. Нижче вінцевого відростка розташована *горбистість ліктьової кістки*, а збоку – *променева вирізка* для з'єднання з головкою

променевої кістки. Дистальний епіфіз має потовщення – *головку*, від якої відходить *шилоподібний відросток*.

Тіла обох кісток передпліччя тригранної форми.



а

б

**Рис. 15.** Кістки передпліччя, праві. Вигляд спереду.

*Завдання 3.* На рис. 15

позначити елементи

а) ліктьова кістка:

1 – ліктьовий відросток;

2 – блокова вирізка;

3 – вінцевий відросток;

4 – променева вирізка;

5 – горбистість;

6 – тіло;

7 – головка;

8 – шилоподібний відросток.

б) променева кістка:

9 – головка

10 – шийка;

11 – горбистість;

12 – тіло;

13 – шилоподібний відросток.

**Кисть** має *передню* – *долонну* і *задню* – *тильну поверхні*. Вона складається з трьох відділів: зап'ястка, п'ястка і фаланг пальців.

**Зап'ясток** утворюють 8 кісток, розташованих у 2 ряди по 4. 1-й ряд (від великого пальця): **човноподібна, півмісяцева, тригранна, горохоподібна кістки**. 2-й ряд: **кістка-трапеція, трапецієподібна, головчаста, гачкувата кістки**.

**П'ясток** складається з п'яти коротких трубчастих кісток, кожна з яких має *основу, тіло* і *головку*.

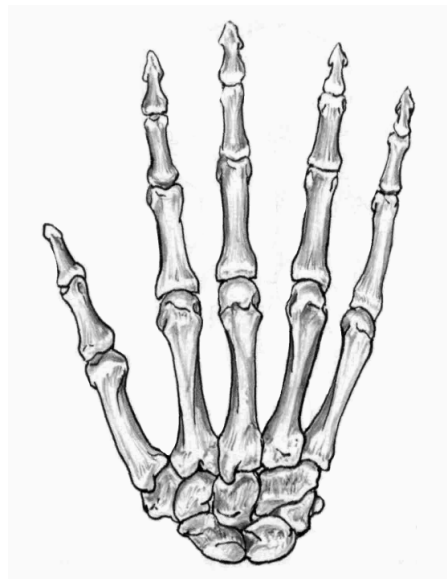
Кожен палець (крім першого) має 3 **фаланги**: *проксимальну* (основну), *середню* і *дистальну* (нігтьову). У першого пальця немає середньої фаланги.

Кожна фаланга складається з *основи, тіла і головки*.

*Завдання 4.*

На рис. 16 позначити:

- 1 – човноподібна кістка;
- 2 – півмісяцева кістка;
- 3 – тригранна кістка;
- 4 – горохоподібна кістка;
- 5 – кістка-трапеція;
- 6 – трапецієподібна кістка;
- 7 – головчаста кістка;
- 8 – гачкувата кістка;
- 9 – I п'ясткова кістка;
- 10 – V п'ясткова кістка;
- 11 – основна фаланга V пальця;
- 12 – середня фаланга V пальця;
- 13 – нігтьова фаланга V пальця;
- 14 – основа середньої фаланги II пальця;
- 15 – тіло середньої фаланги II пальця;
- 16 – головка середньої фаланги II пальця.



**Рис. 16.** Права кисть, тильна поверхня.

*Завдання 5.* Скласти схему скелета верхньої кінцівки.

**Контрольні питання**

1. Яку будову мають лопатка і ключиця?
2. Яку будову має плечова кістка?
3. З яких частин складається довга трубчаста кістка?



4. Які особливості будови кісток передпліччя?
5. Назвіть кістки зап'ястка.
6. Яку будову мають п'ясткові кістки? Скільки їх?
7. Яку особливість будови скелета має перший палець?

#### Лабораторне заняття № 4

##### ТЕМА: СПОЛУЧЕННЯ КІСТОК ВЕРХНЬОЇ КІНЦІВКИ

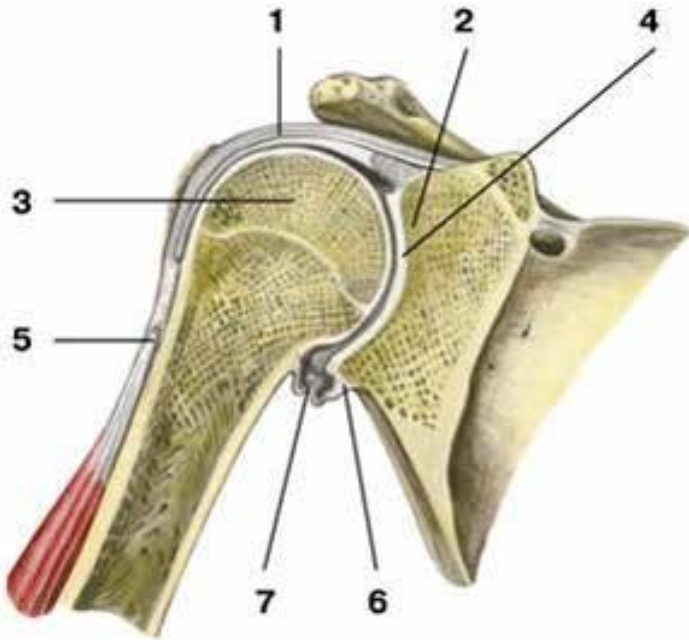
**Мета:** вивчити особливості сполучення кісток верхньої кінцівки.

**Обладнання:** скелет людини, набори кісток, анатомічний атлас.

**Плечовий суглоб** – типовий кулястий суглоб (рис. 17). Він утворений головкою плечової кістки та суглобовою западиною лопатки. Суглобова поверхня головки значно більша суглобової западини лопатки. Збільшення глибини западини відбувається за рахунок *хрящового обводу (губи)*. Суглобові поверхні інконгруентні, суглобова сумка дуже вільна, не підсилена міцними зв'язкам, що зумовлює велику амплітуду рухів у суглобі (плечовий суглоб – найрухоміший у тілі людини). Суглобова сумка зрощується з губою суглобової западини і прикріплюється до анатомічної шийки плеча. Зверху капсула зміцнена *дзьобоплечовою зв'язкою*. Через порожнину плечового суглоба проходить *сухожилок довгої головки двоголового м'яза плеча*.

Рухи: згинання і розгинання навколо лобової осі, відведення і приведення навколо стрілової осі, обертання всередину та назовні навколо вертикальної осі. Крім того, можливий коловий рух при відведеній руці.

Піднімання руки вище горизонтальної лінії відбувається за рахунок рухів лопатки і ключиці за участю співдружних рухів хребта. З природного положення руки ці рухи невеликі. Їх можна збільшити за рахунок піднімання або відведення руки, що дуже важливо у таких видах спорту, як баскетбол, волейбол, теніс та інші. Розгинання у плечовому суглобі піднятої вгору руки (замах при кидку м'яча, ударі по м'ячу) у порівнянні з вихідним положенням при куті 30° збільшується на 10-15°, а при куті 45° – на 15-20°. Якщо плече підняти до вертикального положення, то обертові рухи можливі приблизно на 90°, при опущеному плечі – на 135°. Об'єм рухів у плечовому суглобі складає: згинання – 90°, розгинання – 45°, відведення – 90°, приведення – 30°, супінація – 85°, пронація – 85°.



**Рис. 17.** Плечовий суглоб, фронтальний розріз: 1 – суглобова капсула; 2 – суглобова западина лопатки; 3 – головка плечової кістки; 4 – суглобова порожнина; 5 – сухожилок довгої головки двоголового м'яза плеча; 6 – суглобова губа; 7 – нижній заворот синовіальної оболонки суглоба.

**Ліктювий суглоб** – це складний суглоб, у якому одна суглобова сумка охоплює три з'єднання: плечо-ліктюве, плечо-променево та променево-ліктюве (рис. 18).

**Плечо-ліктювий суглоб** утворений блоком плечової кістки і блокоподібною вирізкою ліктювої. Це одноосьовий, блокоподібний суглоб, у якому можливе лише згинання і розгинання навколо лобової осі.

**Плечо-променевий суглоб** утворюється головочкою плечової кістки і суглобовою ямкою головки променевої кістки. Це кулястий суглоб, який має три осі обертання. Навколо лобової осі можливі згинання і розгинання передпліччя, навколо вертикальної – пронація і

супінація. Стрілова вісь не використовується, оскільки між кістками передпліччя натягнута *міжкісткова перетинка*.

**Проксимальний променево-ліктьовий суглоб** утворюється променевою вирізкою ліктьової кістки і суглобовим обводом головки променевої кістки. Це циліндричний одноосьовий суглоб. Рухи: пронація і супінація навколо вертикальної осі.

У ліктьовому суглобі можливі згинання і розгинання навколо лобової осі, пронація і супінація навколо вертикальної осі.

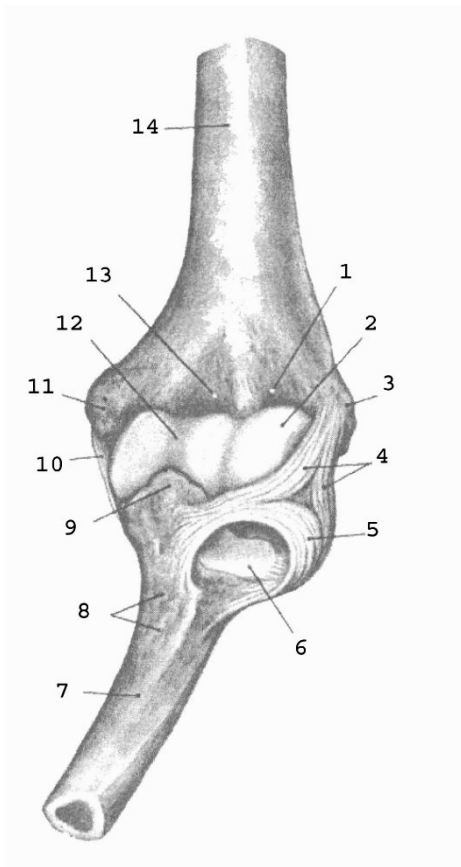
Суглобова капсула починається спереду на плечовій кістці так, що променева та вінцева ямки розміщені в порожнині суглоба, а ліктьова – ззаду, поза порожниною суглоба. На променевій кістці суглобова сумка прикріплюється до шийки, на ліктьовій – до краю блокової вирізки.

Блок плечової кістки має близько  $320^\circ$ , а блокова вирізка ліктьової кістки –  $180^\circ$ ; таким чином, величина рухливості навколо лобової осі складає  $320^\circ - 180^\circ = 140^\circ$ . Розмах рухів навколо вертикальної осі також складає близько  $140^\circ$ .

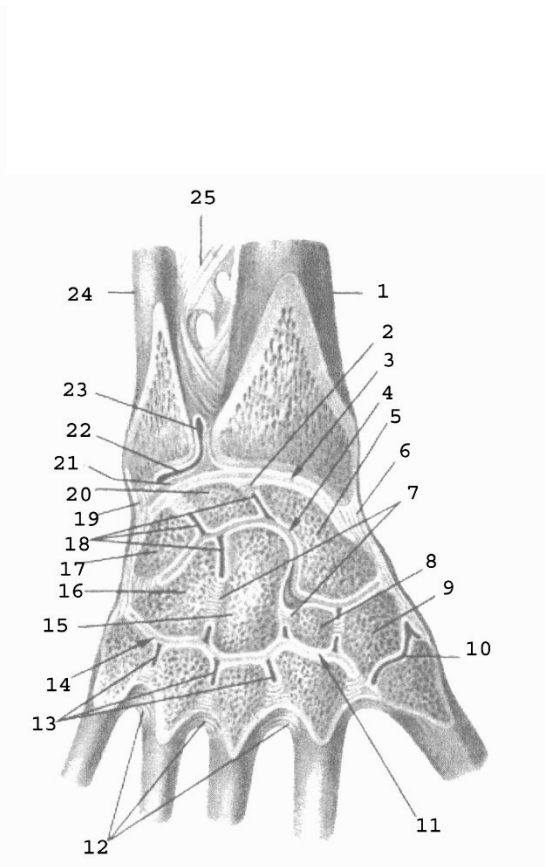
При згинанні і розгинанні відбуваються одночасні рухи у плечо-променевому і плечо-ліктьовому суглобах; при пронації і супінації – одночасні рухи у плечо-променевому, проксимальному і дистальному променево-ліктьових суглобах.

Суглоб зміцнюють три зв'язки: **обхідна ліктьова, обхідна променева і кільцева зв'язка променевої кістки**. Обхідні зв'язки не допускають рухів навколо стрілової осі. Невелике відведення можливе при розгинанні та привертанні передпліччя, приведення – при згинанні та відвертанні.

**Променево-зап'ястковий суглоб** – еліпсоподібний двоосьовий комплексний суглоб (рис. 19). Головка суглоба складається з трьох кісток зап'ястка – човноподібної, півмісяцевої та тригранної. Суглобова западина утворена зап'ястковою суглобовою поверхнею променевої кістки та її продовженням – *трикутним хрящем*, який виконує функцію суглобового диска. Рухи: згинання і розгинання навколо лобової осі та відведення і приведення навколо стрілової осі. За рахунок еластичності суглобового хряща можливі невеликі колові рухи ( $10-12^\circ$ ).



**Рис. 18.**



**Рис. 19.**

**Рис. 18.** Ліктювий суглоб, лівий, спереду: 1 – променева ямка; 2 – головочка; 3 – бічний надвиросток; 4 – обхідна променева зв'язка; 5 – кільцева зв'язка променевої кістки; 6 – променева вирізка ліктювої кістки; 7 – ліктюва кістка; 8 – горбистість ліктювої кістки; 9 – вінцевий відросток; 10 – обхідна ліктюва зв'язка; 11 – присередній надвиросток; 12 – блок; 13 – вінцева ямка; 14 – плечова кістка.

**Рис. 19.** Зв'язки і суглоби кисті, правої: 1 – променева кістка; 2, 7 – міжкісткові міжзап'ясткові зв'язки; 3 – променево-зап'ястковий суглоб; 4 – середньо-зап'ястковий суглоб; 5 – човноподібна кістка; 6 – променева обхідна зв'язка зап'ястка; 8 – трапецієподібна кістка; 9 – кістка-трапеція; 10 – зап'ястково-п'ястковий суглоб великого пальця; 11, 14 – зап'ястково-п'ясткові суглоби; 12 – міжкісткові

п'ясткові зв'язки; 13 – міжп'ясткові суглоби; 15 – головчаста кістка; 16 – гачкувата кістка; 17 – тригранна кістка; 18 – міжзап'ясткові суглоби; 19 – ліктьова обхідна зв'язка зап'ястка; 20 – півмісяцева кістка; 21 – суглобовий диск; 22 – дистальний променево-ліктьовий суглоб; 23 – мішкоподібний закуток; 24 – ліктьова кістка; 25 – міжкісткова перетинка передпліччя.

## Лабораторне заняття № 5

### ТЕМА: СКЕЛЕТ НИЖНЬОЇ КІНЦІВКИ

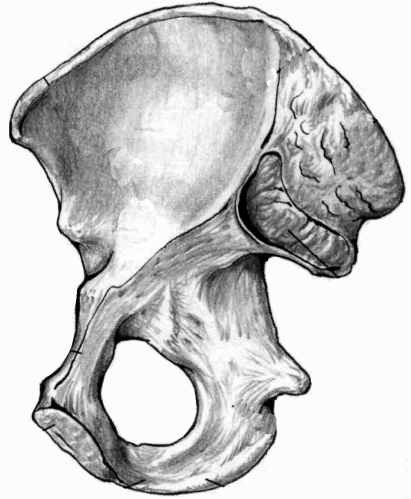
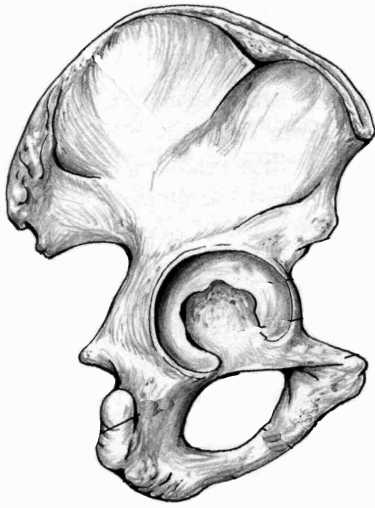
**Мета:** навчитись добре орієнтуватись в кістках нижньої кінцівки, вміти знаходити і показувати окремі кістки та їх елементи.

**Обладнання:** скелет людини, кістки нижньої кінцівки, анатомічний атлас.

**Скелет нижньої кінцівки** поділяється на дві частини: скелет поясу нижньої кінцівки та скелет вільної нижньої кінцівки. **Скелет поясу нижньої кінцівки** (або тазового поясу) утворений парною *кульшовою (тазовою) кісткою*. **Вільна нижня кінцівка** складається зі *стегна, гомілки і стопи*.

**Кульшова** кістка складається з трьох кісток: клубової, сідничої та лобкової. Кожна з них закладається як окрема кістка, але з 14-16 років хрящ, що з'єднує їх, костеніє і приблизно у 20 років утворюється монолітна кульшова кістка. Кістки плечового та тазового поясу гомологічні: клубова кістка відповідає лопатці, лобкова – ключиці, сіднича – дззобоподібному відростку лопатки.

**Клубова кістка** є найбільшою частиною кульшової кістки, яка утворює її верхній відділ. Вона складається з *тіла* та *крила*, розділених на внутрішній поверхні кістки *дугоподібною лінією*. На крилі спереду і ззаду розташовано по 2 виступи: *верхня передня клубова ость, нижня передня клубова ость, верхня задня клубова ость, нижня задня клубова ость*. Верхній край крила потовщений і має назву *клубовий гребінь*. На внутрішній поверхні крила є *клубова ямка*, на зовнішній – *3 сідничні лінії*, від яких починаються сідничні м'язи. Задня частина крила потовщена, на ній знаходиться *вушкоподібна суглобова поверхня* для з'єднання з крижовою кісткою.



а

б

**Рис . 20.** Права кульшова кістка.

*Завдання 1.* На рис. 20 позначити такі елементи:

а) зовнішня поверхня:

- 1 – кульшова западина;
- 2 – тіло клубової кістки;
- 3 – крило клубової кістки;
- 4 – тіло сідничої кістки;
- 5 – гілка сідничої кістки;
- 6 – велика сіднична вирізка;
- 7 – мала сіднична вирізка;
- 8 – сідничий горб;
- 9 – тіло лобкової кістки;
- 10 – верхня гілка лобкової кістки
- 11 – нижня гілка лобкової кістки.

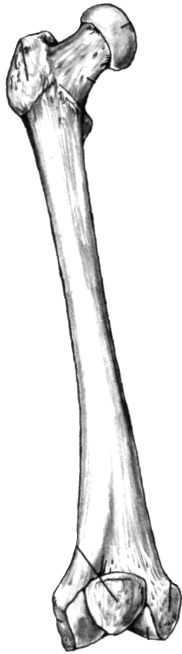б) внутрішня поверхня:

- 12 – дугоподібна лінія;
- 13 – клубова ямка;
- 14 – вушкоподібна поверхня;
- 15 – клубовий гребінь;
- 16 – верхня передня клубова ость;
- 17 – нижня передня клубова ость;
- 18 – верхня задня клубова ость;
- 19 – нижня задня клубова ость;
- 20 – сіднична ость;
- 21 – лобковий горбок;
- 22 – симфізна поверхня.

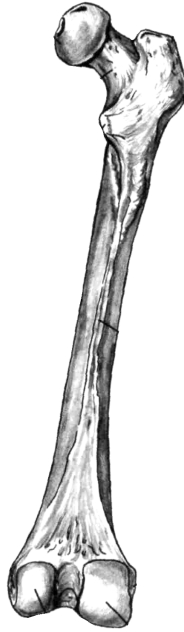
**Сіднична кістка** є нижньою частиною кульшової кістки. Вона складається з *тіла* та *гілки*. На межі між ними розміщений *сідничий горб*. На задньому краї тіла кістки є виступ – *сіднична ость*, яка розділяє *велику* і *малу сідничі вирізки*.

**Лобкова кістка** є передньою частиною кульшової кістки. Вона складається з *тіла* та двох *гілок* – *верхньої* і *нижньої*. На верхній

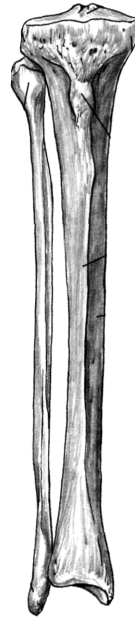
гілці знаходиться *лобковий гребінь*, який закінчується *лобковим горбком*.



а



б



б

а

**Рис. 21.** Права стегнова кістка. Наколінок.

**Рис. 22.** Кістки правої гомілки.

*Завдання 2.* На рис. 21 позначити такі елементи

а) вигляд спереду:

- 1 – головка;
- 2 – шийка;
- 3 – міжвертлюгова лінія;
- 4 – тіло;
- 5 – присередній надвиросток;
- 6 – бічний надвиросток;
- 7 – наколінок.

б) вигляд ззаду:

- 8 – великий вертлюг;
- 9 – малий вертлюг;
- 10 – міжвертлюговий гребінь;
- 11 – сіднична горбистість;
- 12 – шорстка лінія;
- 13 – присередній виросток;
- 14 – бічний виросток;
- 15 – міжвиросткова ямка.

*Завдання 3.* На рис. 22 позначити такі елементи

- |                                 |                                 |
|---------------------------------|---------------------------------|
| а) великогомілкова кістка:      | 21 –нижня суглобова поверхня;   |
| 16 – верхня суглобова поверхня; | 22–присередня кісточка гомілки; |
| 17 – присередній виросток;      |                                 |
| 18 – бічний виросток;           | б) малоогомілкова кістка:       |
| 19 – горбистість                | 23 – головка;                   |
| великогомілкової кістки;        | 24 – тіло;                      |
| 20 – тіло;                      | 25 – бічна кісточка гомілки.    |

Права і ліва лобкові кістки з'єднуються між собою *симфізними поверхнями*. Гілки лобкової та сідничої кісток обмежують *затулльний отвір*. Тіла усіх трьох кісток з'єднуються в межах *кульшової западини*.

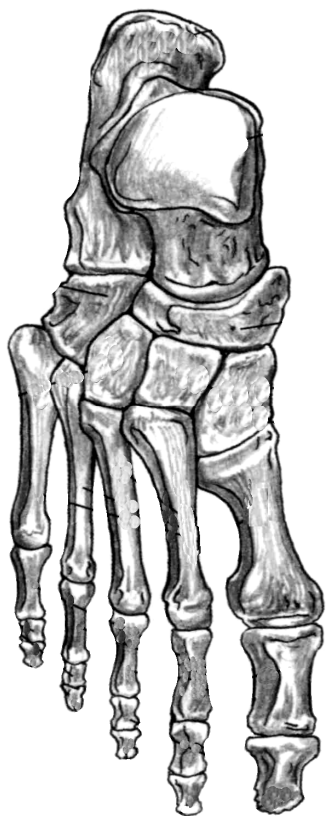
**Таз** людини утворюється двома кульшовими кістками, крижовою кісткою і куприком. Великий та малий таз з боків розділяє дугоподібна лінія, ззаду – мис крижової кістки, спереду – лобковий гребінь і верхній край лобкового зрощення. Статеві відмінності тазу добре помітні. Кут з'єднання нижніх гілок лобкових кісток у чоловіків  $70^{\circ}$ - $75^{\circ}$  (підлобковий кут), тоді як у жінок більше ніж  $90^{\circ}$  (лобкова дуга). Крила клубової кістки у жінок ширші і розташовані більш горизонтально, у чоловіків вони майже вертикальні. Об'єм малого тазу у жінок більший, ніж у чоловіків.

**Стегнова кістка** – найдовша і найміцніша трубчаста кістка скелета людини. На проксимальному епіфізі є куляста *головка*, *шийка*, 2 виступи – *великий вертлюг* і *малий вертлюг*, спереду з'єднані *міжвертлюговою лінією*, а ззаду – *міжвертлюговим гребенем*. Тіло циліндричної форми на задній поверхні має *шорстку лінію*, яка вище переходить у *сідничну горбистість*. Дистальний епіфіз розширений, має *присередній* і *бічний виростки*, *присередній* і *бічний надвиростки*, *міжвиросткову яму*. Щоб відрізнити праву стегнову кістку від лівої, слід пам'ятати, що її головка обернена вгору та присередньо, вертлюги – назад, а присередній виросток більший, ніж бічний.

**Наколінок**, найбільша сесамоподібна (зерноподібна) кістка людини, знаходиться у товщі сухожилка чотириголового м'яза стегна. Він збільшує плече сили названого м'яза, а також захищає



колінний суглоб від травм. Верхня поверхня наколінка називається *основою*, нижня – *верхівкою*.



#### Завдання 4.

На рис. 23 позначити такі елементи:

- 1 – надп'яткова кістка;
- 2 – п'яткова кістка;
- 3 – човноподібна кістка;
- 4 – кубоподібна кістка;
- 5 – присередня клиноподібна кістка;
- 6 – проміжна клиноподібна кістка;
- 7 – бічна клиноподібна кістка;
- 8 – основа I плеснової кістки;
- 9 – тіло I плеснової кістки;
- 10 – головка I плеснової кістки;
- 11 – II плеснова кістка;
- 12 – основа проксимальної фаланги I пальця;
- 13 – тіло проксимальної фаланги I пальця;
- 14 – головка проксимальної фаланги I пальця;
- 15 – дистальна фаланга I пальця;
- 16 – основна фаланга V пальця;
- 17 – середня фаланга V пальця;
- 18 – нігтьова фаланга V пальця.

**Рис. 23.** Права стопа, тильна поверхня.

**Гомілка** складається з великогомілкової (розташована медіально) і малогомілкової (розташована латерально) кісток.

**Великогомілкова кістка** має *тіло* і 2 *кінці*. На проксимальному епіфізі: *присередній* і *бічний виростки*, *верхня суглобова поверхня*. В центрі суглобової поверхні розташоване *міжвиросткове підвищення*. На бічному виростку є *малогомілкова суглобова поверхня* для з'єднання з головкою малогомілкової кістки. На тілі: *горбистість великогомілкової*

*кістки*. На дистальному епіфізі: *нижня суглобова поверхня, малогомілкова вирізка, присередня кісточка гомілки*.

**Малогомілкова кістка** відрізняється довгим і тонким тілом. На верхньому кінці знаходиться *головка*, на нижньому – *бічна кісточка гомілки*.

Тіла обох кісток гомілки тригранної форми.

**Стопа** складається з трьох частин: *заплесна, плесна і кісток пальців*. До заплесна відносяться 7 кісток, розміщених у 2 ряди. 1-ий ряд: **надп'яtkова (таранна)** і **п'яtkова** кістки. 2-ий ряд: **човноподібна, кубоподібна і 3 клиноподібні** (присередня, проміжна та бічна) кістки.

Характеристика кісток плесна і пальців стопи подібна до характеристики кісток п'ястка і пальців кисті.

*Завдання 5*. Скласти схему скелета нижньої кінцівки.

### Контрольні питання

1. З яких частин складається скелет нижньої кінцівки?
2. Які кістки утворюють скелет тазового поясу?
3. З яких відділів та кісток складається скелет вільної нижньої кінцівки?
4. Які особливості будови та розвитку має кульшова кістка?
5. Охарактеризуйте клубову кістку.
6. Охарактеризуйте сідничу та лобкову кістки.
7. Якими кістками утворений таз? Які статеві відмінності таза?
8. Яку будову має стегнова кістка?
9. Що таке наколінок?
10. Яка будова і розташування кісток гомілки?
11. З яких відділів складається скелет стопи?
12. Назвіть кістки заплесна.
13. Яку будову мають кістки плесна та пальців?

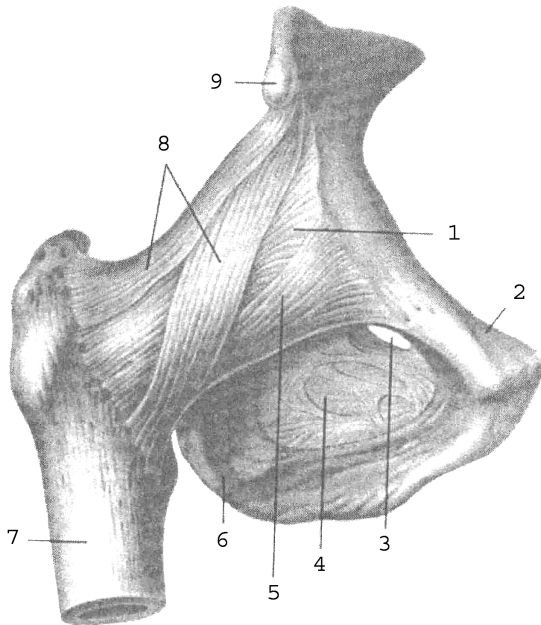
## Лабораторне заняття № 6

### ТЕМА: СПОЛУЧЕННЯ КІСТОК НИЖНЬОЇ КІНЦІВКИ

**Мета:** вивчити особливості сполучення кісток нижньої кінцівки.

**Обладнання:** скелет людини, набори кісток нижньої кінцівки, анатомічний атлас.

**Кульшовий суглоб** утворений головкою стегнової кістки і кульшовою западиною кульшової кістки, яку оточує *хрящова губа*. Це простий чашоподібний суглоб з міцно натягнутою суглобовою сумкою і міцними зв'язками (рис. 24, 25). Суглобова капсула починається від канта кульшової западини і прикріплюється до шийки стегнової кістки, закінчуючись спереду на міжвертлюговій лінії, ззаду доходить до міжвертлюгового гребеня. Практичне значення мають *позакапсульні* та *внутрішньокапсульні зв'язки*. До перших належать *клубово-стегнова, сідничо-стегнова, лобково-стегнова* зв'язки, а також *коловий пояс*.



- 1 – суглобова сумка;
- 2 – лобкова кістка;
- 3 – затульний канал;
- 4 – затульна перетинка;
- 5 – лобково-стегнова зв'язка;
- 6 – сіднична кістка;
- 7 – стегнова кістка;
- 8 – клубово-стегнова зв'язка;
- 9 – нижня передня клубова ость.

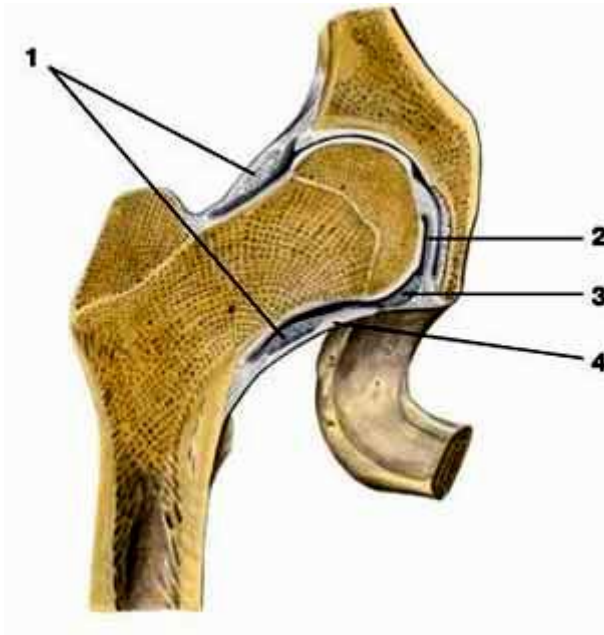
**Рис. 24.** Правий кульшовий суглоб.

Найміцнішою зв'язкою є *клубово-стегнова*, що витримує вагу до 300 кг. Вона починається від передньої нижньої клубової ості, розходиться віялоподібно і прикріплюється до міжвертлюгової лінії стегнової кістки.

*Сідничо-стегнова зв'язка* розташована на задній поверхні суглоба, починається від тіла сідничої кістки і прикріплюється у вертлюговій ямці стегнової кістки. *Лобково-стегнова зв'язка* має трикутну форму, починається від тіла та верхньої гілки лобкової кістки, прикріплюється до малого вертлюга і міжвертлюгової лінії стегнової кістки.

Сідничо-стегнова та лобково-стегнова зв'язки значно слабші від клубово-стегнової. В положенні стоячи усі три зв'язки натягнуті. Вони гальмують розгинання стегна, клубово-стегнова обмежує відведення і приведення стегна, лобково-стегнова – відведення, сідничо-стегнова – пронацію стегна.

*Коловий пояс* складається з міцних волокон, які охоплюють у вигляді петлі шийку стегнової кістки і прикріплюються до передньої нижньої клубової ості.



- 1 – коловий пояс;
- 2 – зв'язка головки стегнової кістки;
- 3 – поперечна зв'язка кульшової западини;
- 4 – суглобова сумка.

**Рис. 25.** Правий кульшовий суглоб.

До внутрішньокапсульних відносять дві зв'язки: *поперечну зв'язку кульшової западини*, яка натягнута над кульшовою вирізкою і є частиною губи, та *зв'язку головки стегна*, яка розміщена між ямкою головки стегнової кістки і вирізкою кульшової западини.

У кульшовому суглобі можливі рухи навколо лобової (згинання і розгинання), стрілової (відведення і приведення), вертикальної (обертання до середини і назовні) осі, а також колові рухи.

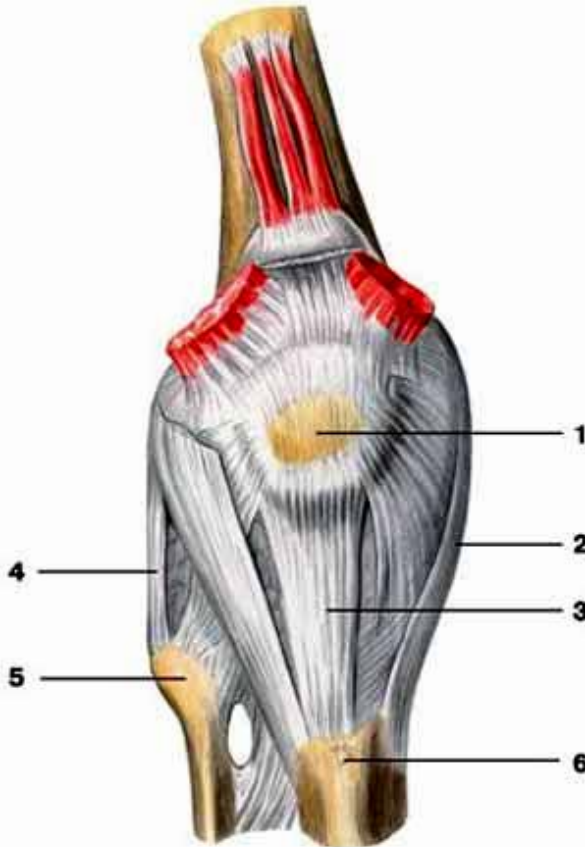
Рухливість стегна у кульшовому суглобі менша, ніж плеча у плечовому суглобі, тому що: 1) суглобові поверхні кульшового суглоба більш конгруентні, 2) зв'язковий апарат значно сильніший, 3) кульшовий суглоб оточують набагато потужніші м'язи.

Рухливість стегна у кульшовому суглобі:  $105^\circ$  згинання і  $15^\circ$  розгинання. Ступінь згинання збільшується при поєднанні цього руху з невеликим відведенням кінцівки (важливо при переході стрибуну через планку), а також зі згинанням у колінному суглобі. Відведення можливе на  $40-60^\circ$  і на  $15-30^\circ$  приведення. Але якщо зігнути ногу у коліні, то амплітуда рухів навколо стрілової осі збільшиться до  $74-80^\circ$ . При супінованому (вивернутому) стегні ступінь відведення значно більша, тому при русі «мах в сторону» стегно намагаються утримувати в більш супінованому положенні. Супінація і пронація складають  $15-40^\circ$ . При зігнутому стегні обсяг цих рухів зростає майже удвічі. Рухливість у кульшовому суглобі збільшується шляхом систематичного тренування. Слід пам'ятати, що рухливість в суглобах, особливо кульшовому, не є симетричною.

**Колінний суглоб** – це складний суглоб, утворений суглобовими поверхнями бічного та присереднього виростків стегнової кістки, верхньою суглобовою поверхнею великогомілкової кістки, суглобовою поверхнею накілінка і накілінковою поверхнею стегнової кістки (рис. 26, 27). За формою це двовиростковий, двоосьовий суглоб, рухи у ньому відбуваються навколо лобової (згинання, розгинання) і вертикальної (обертання) осей.

Колінний суглоб відносять до комплексних через наявність у ньому *менісків: присереднього та бічного*. Вони мають вигляд пластинок з волокнистого хряща, розміщених між суглобовими поверхнями стегнової та великогомілкової кісток. Меніски півмісяцевої форми, стовщені назовні до 6-8 мм і стоншені вздовж присереднього краю. За їх рахунок поглиблюється суглобова западина, збільшується конгруентність поверхонь. Крім того, меніски виконують

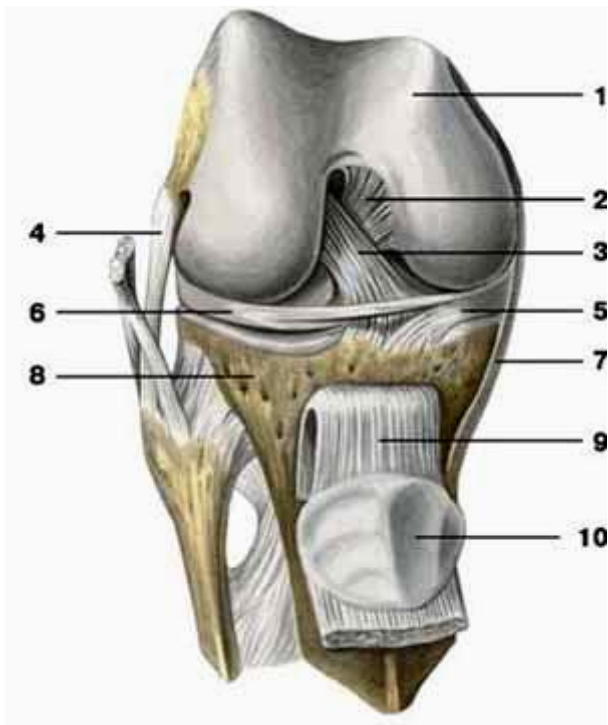
амортизаційну функцію, а також сприяють більш рівномірному розподілу тиску стегна на великогомілкову кістку.



**Рис. 26.** Правий колінний суглоб (вигляд спереду): 1 – наколіннок; 2 – обхідна великогомілкова зв'язка; 3 – зв'язка наколінка; 4 – обхідна малогомілкова зв'язка; 5 – головка малогомілкової кістки; 6 – горбистість великогомілкової кістки.

Зв'язки колінного суглоба поділяються на внутрішньокапсульні та позакапсульні. До першої групи належать: **передня схрещена зв'язка** (починається від присередньої поверхні бічного виростка стегнової кістки і прикріплюється до переднього міжвиросткового поля великогомілкової кістки) та **задня схрещена зв'язка** (починається від

бічної поверхні присереднього виростка стегнової кістки і прикріплюється до заднього міжвиросткового поля великогомілкової кістки).



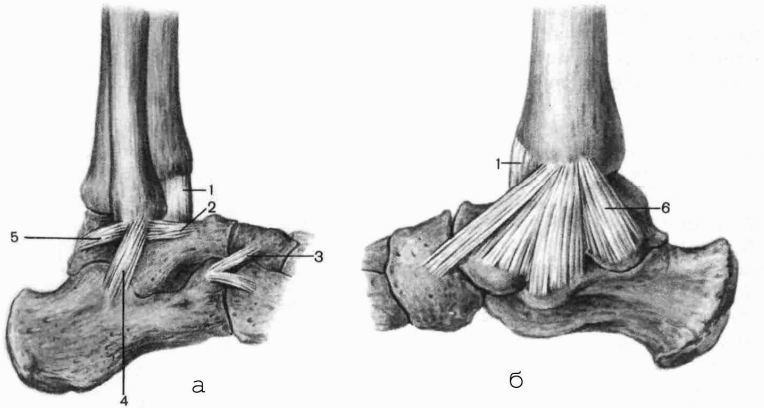
**Рис. 27.** Правий колінний суглоб (суглобова капсула видалена): 1 – стегнова кістка; 2 – задня схрещена зв'язка; 3 – передня схрещена зв'язка; 4 – обхідна малоюмілкова зв'язка; 5 – присередній меніск; 6 – бічний меніск; 7 – обхідна великогомілкова зв'язка; 8 – великогомілкова кістка; 9 – зв'язка наколінка; 10 – наколінок.

До позакапсульних зв'язок належать: **обхідна великогомілкова зв'язка** (між присереднім надвиростком стегнової кістки та верхнім кінцем великогомілкової кістки), **обхідна малоюмілкова зв'язка** (між бічним надвиростком стегнової кістки та головою малоюмілкової кістки), **зв'язка наколінка** (частина сухожилка чотириголового м'яза стегна), **коса підколінна зв'язка** (розміщена на задній поверхні капсули

суглоба і косо піднімається від присереднього виростка великої гомілки до бічного виростка стегна) та інші.

**Над'яtkово-гомілковий суглоб** утворюється трьома кістками: суглобовими поверхнями великогомілкової та малоогомілкової кісток і блоком над'яtkової кістки. Це блокоподібний суглоб, рухи у ньому відбуваються в основному навколо фронтальної осі (згинання і розгинання), а в разі сильного згинання можливі невеликі рухи в сторони за типом приведення, відведення.

Укріплює суглоб міцна **присередня обхідна**, або **дельтоподібна зв'язка**, яка починається від присередньої кісточки великогомілкової кістки і у вигляді віяла розходитьсь до над'яtkової, п'яtkової та човноподібної кісток (рис 28). На бічній поверхні розташовуються три самостійні зв'язки, які починаються від бічної кісточки малоогомілкової кістки і розходяться донизу у вигляді трьох зв'язок: **передня над'яtkово-малоогомілкова**, **задня над'яtkово-малоогомілкова** і **п'яtkово-малоогомілкова**.



**Рис. 28.** Зв'язки над'яtkово-гомілкового суглоба: а) вигляд зовні; б) вигляд зсередини; 1 – суглобова капсула; 2 – передня над'яtkово-малоогомілкова зв'язка; 3 – роздвоєна зв'язка; 4 – п'яtkово-малоогомілкова зв'язка; 5 – задня над'яtkово-малоогомілкова зв'язка; 6 – присередня обхідна зв'язка (дельтоподібна).



## Лабораторне заняття № 7

### ТЕМА: СКЕЛЕТ ГОЛОВИ

**Мета:** вивчити будову кісток черепа у зв'язку з їх функціями, розглянути череп в цілому.

**Обладнання:** скелет людини, череп, набори кісток голови, анатомічний атлас.

**Скелет голови** – череп – складається з 23 кісток, які утворюють 2 відділи: мозковий і лицевий. **Мозковий череп** має **основу** і **склепіння**. Він містить і захищає головний мозок. Його утворюють 8 кісток: 2 парні (**тім'яна** та **скронева**) і 4 непарні (**лобова**, **решітчаста**, **клиноподібна** та **потилична**).

**Лицевий череп** є опорою для м'яких тканин обличчя, початкових відділів травної і дихальної систем, а також для органів чуття. До його складу входить 15 кісток: 6 парних (**носова**, **верхня щелепа**, **влична**, **піднебінна**, **нижня носова раковина**, **сльозова**) та 3 непарні (**леміш**, **нижня щелепа**, **під'язикова**).

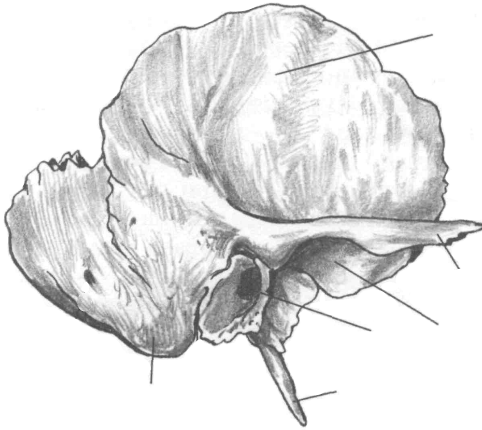
Межею між відділами є умовна лінія, яка проходить через зовнішній потиличний виступ, верхню каркову лінію до основи соскоподібного відростка, далі – над зовнішнім слуховим отвором, по основі вличного відростка скроневої кістки і по підскроневою гребеню великого крила клиноподібної кістки. Ця лінія продовжується вгору до вличного відростка лобової кістки і по надочномковому краю досягає носо-лобового шва.

Кістки мозкового черепа за формою плоскі (тім'яна, потилична) або повітроносні (лобова, решітчаста, клиноподібна, скронева).

**Тім'яна кістка** – опукла чотирикутна пластинка, яка має 4 **краї** і 4 **кути**. Краї: **стріловий** (з'єднуються 2 тім'яні кістки, утворюючи стріловий шов), **лобовий** (вінцевий шов), **потиличний** (лямбдоподібний шов), **лусковий** (з'єднується зі скроневою кісткою, утворюючи лусковий шов). Кути: передньверхній – **лобовий**, задньверхній – **потиличний**, передньнижній – **клиноподібний**, задньнижній – **соскоподібний**.

**Скронева кістка** складається з трьох **частин**: **барабанної**, **лускової** та **кам'янистої**. Вона має 3 **відростки**: **вличний**, **соскоподібний** і **шилоподібний**. На кістці є багато **отворів**, серед них: **зовнішній** та **внутрішній слухові**, **шило-соскоподібний**,

**зовнішній** та **внутрішній сонного каналу**. Під виличним відростком знаходиться **нижньощелепна ямка**, а спереду від ямки – **суглобовий горбок**. Щоб правильно зорієнтувати скроневу кістку потрібно, щоб виличний відросток був спрямований уперед, соскоподібний – назад, луска розташована вертикально у стріловій площині.



а

*Завдання 1.*

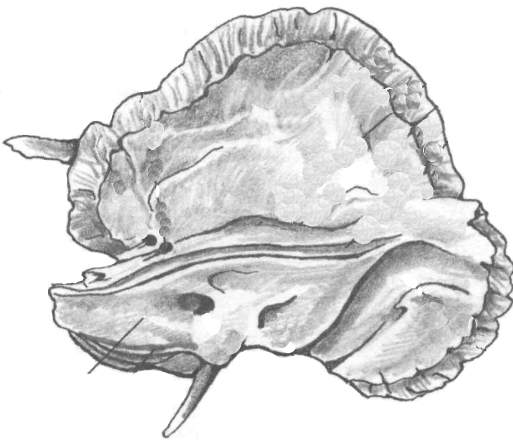
На рис. 29 позначити такі елементи

а) зовнішня поверхня:

- 1 – лускова частина;
- 2 – виличний відросток;
- 3 – зовнішній слуховий отвір;
- 4 – соскоподібний відросток;
- 5 – шилоподібний відросток;
- 6 – нижньощелепна ямка;

б) внутрішня поверхня:

- 1 – лускова частина;
- 2 – кам'яниста частина;
- 3 – внутрішній слуховий отвір.

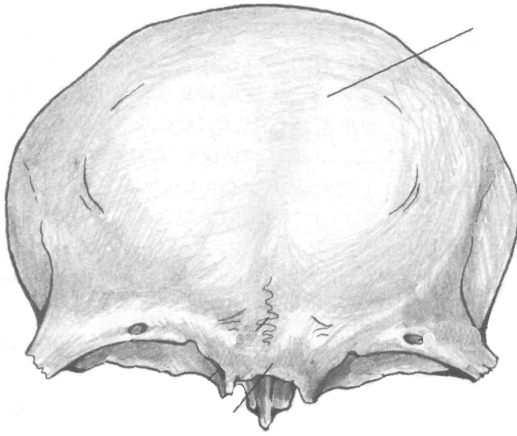


б

**Рис. 29.** Скронева кістка.

*Завдання 2.*

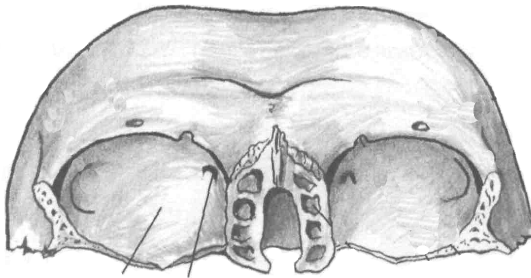
На рис. 30 позначити такі елементи:



а

а) вигляд спереду:

- 1 – лобова луска;
- 2 – виличний відросток;
- 3 – носова частина;
- 4 – очноямкова частина;
- 5 – надперенісся;
- 6 – надочноямковий край;
- 7 – надбрівна дуга;



б

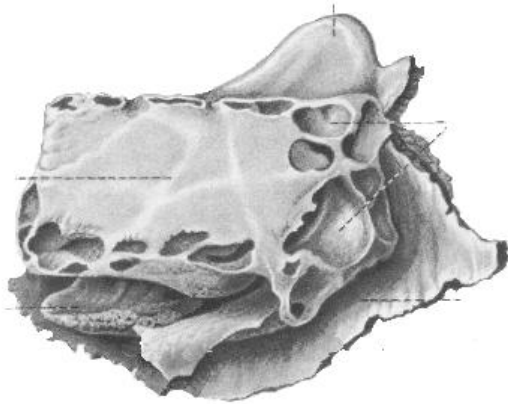
б) вигляд знизу:

- 1 – очноямкова частина;
- 2 – блокова ямка;
- 3 – ямка сльозової залози;
- 4 – носова частина.

**Рис . 30.** Лобова кістка.

Лобову кістку поділяють на 4 *частини*: *луску*, 2 *очноямкові* та *носову*. На зовнішній поверхні луски є 2 *лобові горби*, під ними – *надбрівні дуги*, між якими знаходиться *надперенісся*. *Надочноямковий край* латерально переходить у *виличний відросток*. В очноямковій частині медіально розташована *блокова ямка*, латерально – *ямка сльозової залози*. У товщі кістки лежить *повітроносна пазуха*.

Решітчаста кістка складається з чотирьох *частин*: *дірчастої пластинки*, *перпендикулярної пластинки*, *парного решітчастого лабіринту*.

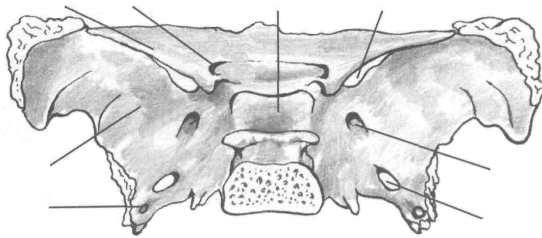


*Завдання 3.*

На рис. 31 позначити такі елементи:

- 1 – повітряні комірочки;
- 2 – перпендикулярна пластинка;
- 3 – півнячий гребінь;
- 4 – очноямкова пластинка;
- 5 – середня носова раковина.

**Рис. 31.** Решітчаста кістка.



а

*Завдання 4.*

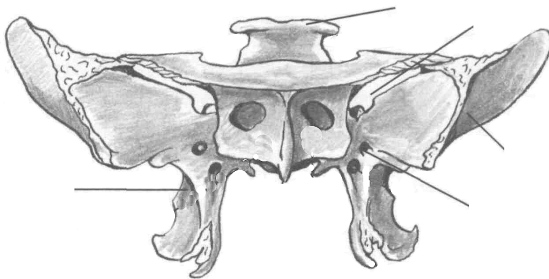
На рис. 32 позначити

а) вигляд зверху:

- 1 – тіло;
- 2 – мале крило;
- 3 – велике крило;
- 4 – зоровий канал;
- 5 – верхня очноямкова щілина;
- 6 – круглий отвір;
- 7 – овальний отвір;
- 8 – остистий отвір;
- 9 – гіпофізна ямка;

б) вигляд спереду:

- 1 – спинка сидла;
- 2 – верхня очноямкова щілина;
- 3 – круглий отвір;
- 4 – велике крило;
- 5 – крилоподібний відросток.



б

**Рис. 32.** Клиноподібна кістка.

Дірчаста пластинка розташована горизонтально, має кілька десятків дрібних отворів для гілочок нюхового нерва. Верхня частина перпендикулярної пластинки утворює випин – *півнячий гребінь*, а нижня разом з лемешем формує кісткову перегородку носа. Лабіринти складаються з великої кількості повітроносних комірок. На присередній стінці лабіринту знаходяться 2 зігнуті пластинки – *верхня і середня носові раковини*. Бічна стінка лабіринту називається *очноюмковою (паперовою) пластинкою*.

**Клиноподібна (основна) кістка** знаходиться в центрі основи черепа. Вона має *тіло* і 3 пари *відростків*: *великі крила, малі крила, крилоподібні відростки*. В середині тіла є порожнина – *клиноподібна пазуха*, заповнена повітрям. Верхня поверхня тіла має заглиблення – *туруцьке сідло*, обмежене ззаду *спинкою сідла*. На дні сідла є *гіпофізна ямка*. В основі великого крила лежать *круглий, овальний та остистий отвори*, між великим і малим крилами – *верхня очноюмкова щілина*. В основі малого крила розташований *зоровий канал*.

**Потилична кістка** має 4 *частини*, розміщені навколо *великого потиличного отвору*: *основну, 2 бічні та луску*. На бічній частині є *яремна вирізка та яремний відросток*. На внутрішній поверхні кістки виділяються: *внутрішній потиличний виступ, борозна верхньої стрілової пазухи, парна борозна поперечної пазухи, внутрішній потиличний гребінь*, які утворюють *хрестоподібне підвищення*. На зовнішній поверхні: *зовнішній потиличний виступ, зовнішній потиличний гребінь, каркові лінії, парний потиличний виросток*. В основі потиличного виростка проходить *канал під'язикового нерва*.

Найбільшими кістками лицевого черепа є верхня і нижня щелепи.

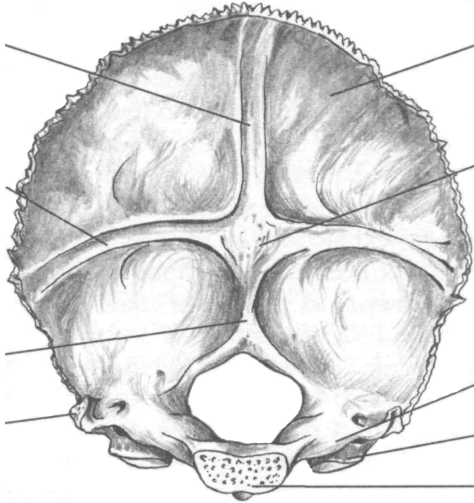
**Верхня щелепа** має *тіло* і 4 *відростки*: *лобовий, вилічний, піднебінний, комірковий (альвеолярний)*. У середині тіла розташована *верхньощелепна (гайморова) пазуха*.

**У нижній щелепі** розрізняють *тіло* і 2 *гілки*. Верхня частина тіла утворює *комірковий відросток* з 16 комірками для зубів. Тіло, з'єднуючись з гілками, утворює *правий і лівий кути*. На зовнішній поверхні кута знаходиться *жувальна горбистість*, на внутрішній – *крилоподібна*. На кожній з гілок *вирізка нижньої щелепи*

розділяє **вінцевий** (спереду) та **виростковий** (ззаду) **відростки**. Виростковий відросток має **головку** і **шийку**.

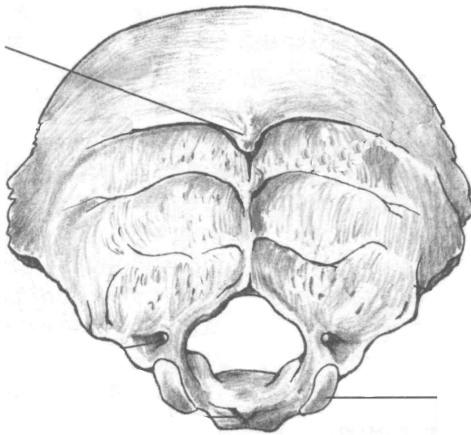
**Завдання 5.**

На рис. 33 позначити такі елементи:



а

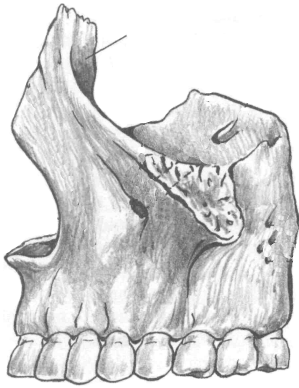
- а) внутрішня поверхня:
- 1 – великий отвір;
  - 2 – потилична луска;
  - 3 – основна частина;
  - 4 – бічна частина;
  - 5 – внутрішній потиличний виступ;
  - 6 – борозна верхньої стрілової пазухи;
  - 7 – борозна поперечної пазухи;
  - 8 – внутрішній потиличний гребінь;
  - 9 – потиличний виросток;
  - 10 – яремний відросток;



б

- б) зовнішня поверхня:
- 1 – зовнішній потиличний виступ;
  - 2 – каркові лінії;
  - 3 – потиличний виросток;
  - 4 – канал під'язикового нерва.

**Рис. 33.** Потилична кістка.

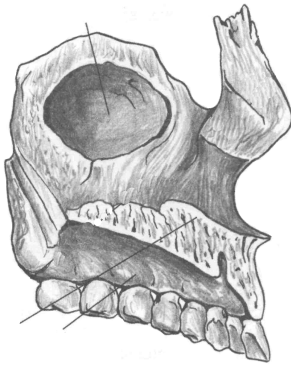


**Рис. 34.** Верхня щелепа, ззовні.

*Завдання 6.*

На рис. 34 позначити такі елементи:

- 1 – тіло;
- 2 – лобовий відросток;
- 3 – комірковий відросток;
- 4 – виличний відросток.

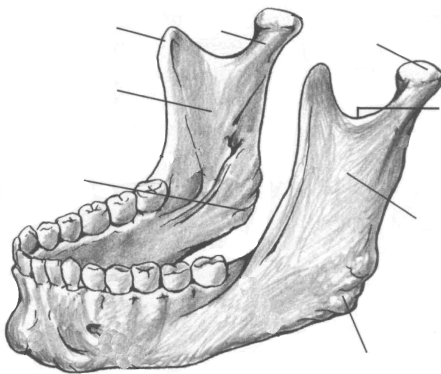


**Рис. 35.** Верхня щелепа.

*Завдання 7.*

На рис. 35 позначити такі елементи:

- 1 – верхньощелепна пазуха;
- 2 – лобовий відросток;
- 3 – піднебінний відросток;
- 4 – комірковий відросток.



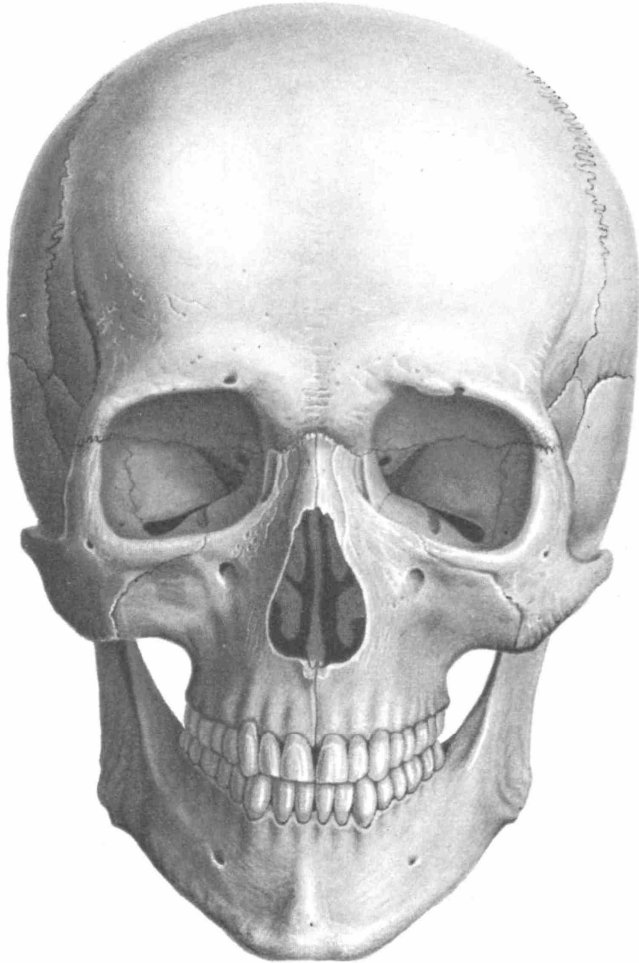
**Рис. 36.** Нижня щелепа.

*Завдання 8.*

На рис. 36 позначити такі елементи:

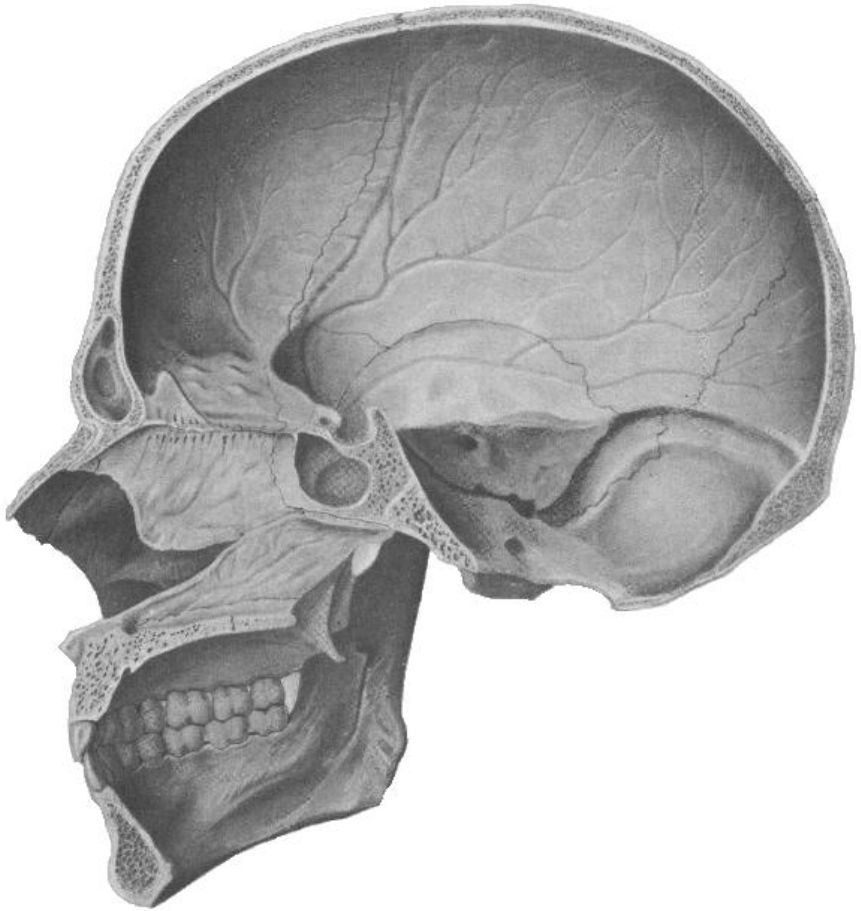
- 1 – тіло;
- 2 – гілка;
- 3 – вінцевий відросток;
- 4 – виростковий відросток;
- 5 – головка виросткового відростка;
- 6 – вирізка нижньої щелепи;
- 7 – жувальна горбистість;
- 8 – крилоподібна горбистість.

Завдання № 9. На рис. 37, 38, 39, 40 позначити кістки черепа.

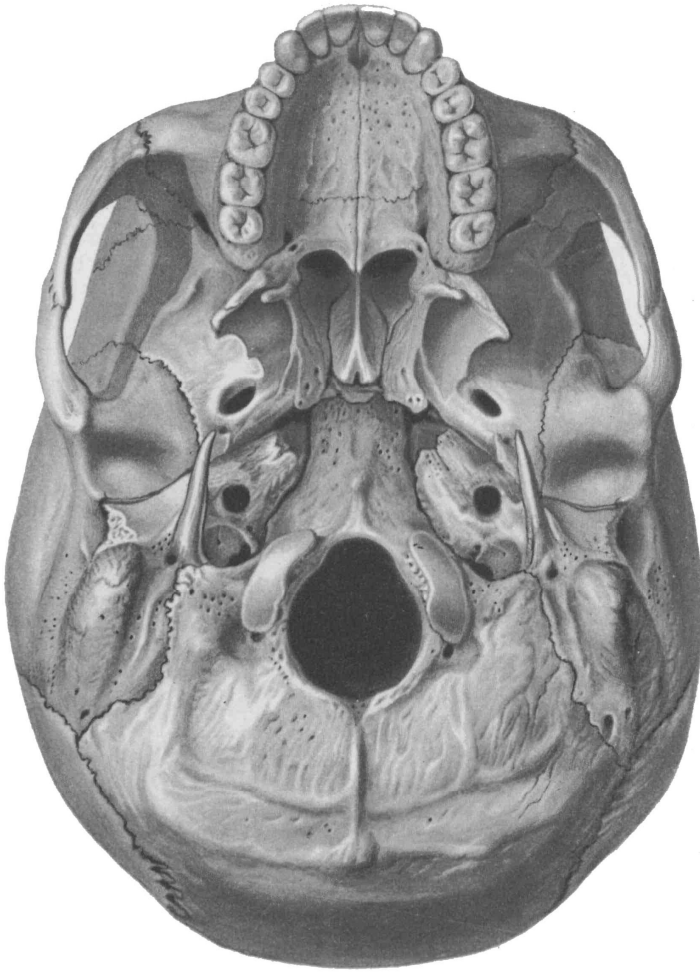


**Рис. 37.** Череп (вигляд спереду): 1 – лобова кістка; 2 – тім'яна кістка; 3 – скронева кістка; 4 – клиноподібна кістка; 5 – решітчаста кістка; 6 – носова кістка; 7 – слъзозна кістка; 8 – вилична кістка; 9 – верхня щелепа; 10 – нижня щелепа; 11 – нижня носова раковина; 12 – леміш.





**Рис. 38.** Череп (вигляд зсередини): 1 – лобова кістка; 2 – тім'яна кістка; 3 – скронева кістка; 4 – клиноподібна кістка; 5 – решітчаста кістка; 6 – носова кістка; 7 – леміш; 8 – піднебінна кістка; 9 – верхня щелепа; 10 – нижня щелепа; 11 – нижня носова раковина; 12 – потилична кістка.

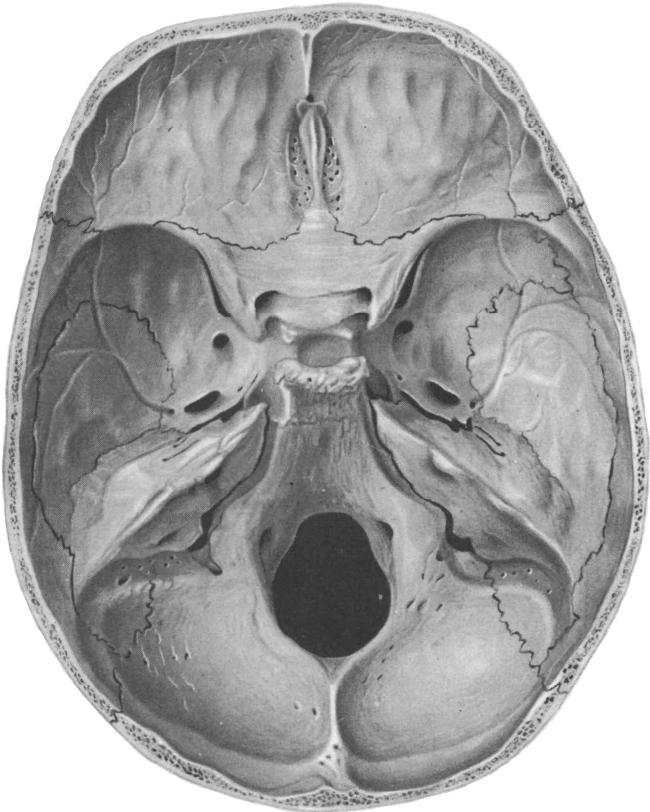


**Рис. 39.** Череп знизу: 1 – потилична кістка; 2 – тім'яна кістка; 3 – скронева кістка; 4 – клиноподібна кістка; 5 – піднебінна кістка; 6 – леміш; 7 – вилична кістка; 8 – верхня щелепа; 9 – лобова кістка.

### **Контрольні питання**

1. На які відділи поділяється череп? Яке їх значення?
2. З яких кісток складається мозковий череп?
3. З яких кісток складається лицевий череп?
4. Яку будову мають тім'яна та лобова кістки?

5. З яких частин складається скронева кістка? Які вона має відростки та отвори?
6. Яку будову має решітчаста кістка?
7. З яких частин складається клиноподібна кістка? Які вона має отвори?
8. Яку будову має потилична кістка?
9. Які кістки черепа відносяться до повітроносних?
10. Яку будову має верхня щелепа?
11. Яку будову має нижня щелепа? Яка особливість цієї кістки?



**Рис. 40.** Основа черепа, (вигляд зверху): 1 – лобова кістка; 2 – тім'яна кістка; 3 – скронева кістка; 4 – клиноподібна кістка; 5 – решітчаста кістка; 6 – потилична кістка.

## Лабораторне заняття № 8

### ТЕМА: СПОЛУЧЕННЯ КІСТОК ЧЕРЕПА

**Мета:** вивчити особливості сполучення кісток черепа, з'ясувати особливості будови швів, тім'ячок, атланта-потиличного та скронево-нижньощелепного суглобів.

**Обладнання:** скелет людини, набори кісток, анатомічний атлас.

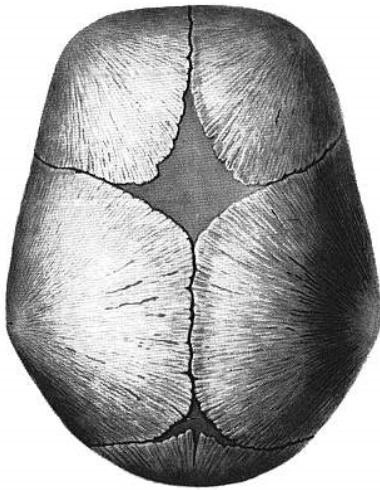
**Шви** з'єднують краї кісток за допомогою тонкого прошарку сполучної тканини. Швами з'єднуються тільки кістки черепа. За будовою розрізняють три види швів:

1. **Зубчастий шов.** Нерівні, зазубрені краї суміжних кісток утворюють найміцніші з'єднання черепа: *стріловий шов* (між стріловими краями тім'яних кісток), *вінцевий шов* (між лобовою лускою і тім'яними кістками), *лямбдоподібний шов* (між лускою потиличної кістки та тім'яними кістками).

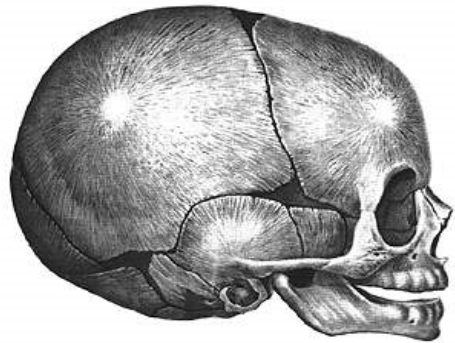
2. **Лусковий шов** – сполучення косо зрізаних поверхонь кісток, які накладаються одна на одну у вигляді луски. Цей шов з'єднує лускову частину скроневої кістки з лусковим краєм тім'яної.

3. **Плоский шов** з'єднує рівні краї двох кісток (наприклад, кістки обличчя).

**Тім'ячка** є найхарактернішою особливістю черепа немовляти (рис. 41). Їх наявність має велике значення під час пологів – кістки склепіння черепа зміщуються, завдяки чому череп пристосовується до форми та розмірівпологових шляхів. Розрізняють 6 тім'ячок: 2 непарні серединні та 2 парні бічні. Найбільшим є *переднє тім'ячко*, розташоване на стику тім'яних кісток та лобової кістки. Воно ромбоподібної форми, заростає на 2 році життя. *Заднє тім'ячко* трикутної форми, розміщене між тім'яними кістками та потиличною кісткою, скостеніває на 2 місяці життя. *Клиноподібне тім'ячко* – парне, міститься там, де сходяться клиноподібний кут тім'яної кістки, лобова, скронева та клиноподібна кістки. *Соскоподібне тім'ячко* – парне, розташоване між соскоподібним кутом тім'яної кістки, лускою скроневої і потиличної кістки. Бічні тім'ячка повністю заростають через 2-3 місяці після народження або навіть ще в кінці утробного періоду розвитку.



а



б

**Рис. 41.** Тім'ячка черепа новонародженого: а) вигляд зверху; б) вигляд збоку

*Завдання 1.* Позначте на рис. 41 тім'ячка: 1 – переднє; 2 – заднє; 3 – клиноподібнє; 4 – соскоподібнє.

**Вклинення** – це таке сполучення кісток, коли одна кістка вклинюється в товщу іншої. Єдиний приклад – зубоальвеолярне сполучення між коренями зубів і кістковою тканиною зубних комірок щелеп.

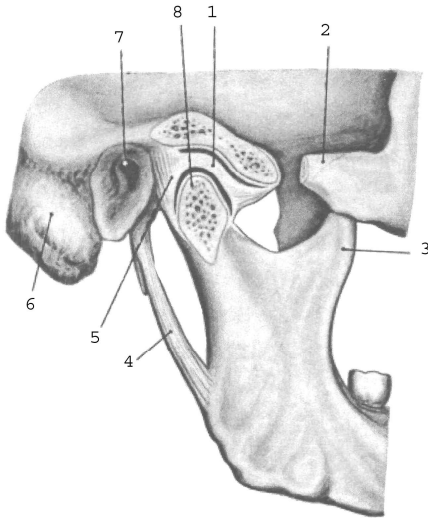
### **З'єднання черепа з хребтом**

**Атланта-потиличний суглоб** утворений виростками потиличної кістки та верхніми суглобовими поверхнями атланта. Це еліпсоподібний, комбінований суглоб. Рухи відбуваються одночасно у лівому та правому суглобах: згинання і розгинання та відведення і приведення.

### **Суглоби голови**

**Скронево-нижньощелепний суглоб** утворений головкою виросткового відростка нижньої щелепи та нижньощелепною ямкою скроневої кістки (рис. 42). Цей суглоб еліпсоподібний, комбінований (правий і лівий суглоби функціонують одночасно) і комплексний (всередині суглоба є міжсуглобовий диск). Завдяки диску в суглобі можливі такі рухи: 1) опускання і піднімання

нижньої щелепи; 2) рух її вперед і назад; 3) рухи вбік – праворуч і ліворуч.



- 1 – суглобовий диск;
- 2 – вилична дуга;
- 3 – вінцевий відросток;
- 4 – шило-нижньощелепна зв'язка;
- 5 – суглобова капсула;
- 6 – соскоподібний відросток;
- 7 – зовнішній слуховий отвір;
- 8 – головка нижньої щелепи.

**Рис. 42.** Скренево-нижньощелепний суглоб, правий.

## Лабораторне заняття № 9

### ТЕМА: М'ЯЗИ ТУЛУБА

**Мета:** вивчити м'язи тулуба людини, розглянути їх класифікацію, уміти називати і показувати м'язи, знати їх функції.

**Обладнання:** таблиці, анатомічний атлас, муляжі.

**М'яз** – це активний орган руху, який складається з посмугованих м'язових волокон, сполучної тканини, кровоносних судин і нервів. М'яз має основні частини (*власне м'яз і сухожилки*) та допоміжні (*фасції, синовіальні сумки, піхви сухожилків, сесамоподібні кістки*).

Власне м'яз або м'язове черевце є активною складовою м'яза (тобто може скорочуватись), а сухожилок – пасивною, за допомогою якої він прикріплюється до кісток.

Оболонка м'яза з волокнистої сполучної тканини називається **фасцією**. Фасції виконують опорну та захисну функції для органів, м'язів, судин, нервів.

Назва м'яза складається з таких ознак як: 1) форма (кругла, квадратна); 2) функція (підіймач, стискач); 3) особливості будови (двоголовий, півсухожилковий); 4) розмір (малий, великий, довгий, короткий); 5) напрям волокон (косий, прямий); 6) розміщення (скроневий, плечовий) тощо.

**Початком м'яза (П)** називають початок сухожилка, що фіксується до кістки, яка не рухається при скороченні цього м'яза.

**Прикріплення (Пр)** – це кінець того сухожилка, яким м'яз кріпиться до кістки, що рухається при скороченні м'яза.

Загальна кількість м'язів у людини складає близько 600. М'язи, дії яких спрямовані на виконання спільної функції, називають **синергістами**, м'язи з протилежною дією – **антагоністами**.

М'язи тулуба поділяються на м'язи спини, м'язи грудей та м'язи живота.

*Завдання 1.* На рис. 43-46, 48 позначити м'язи тулуба.

## М'ЯЗИ ТУЛУБА

### М'ЯЗИ СПИНИ

#### *Поверхневі м'язи*

##### 1. Трапецієподібний м'яз

**П:** остисті відростки усіх грудних та сьомого шийного хребців, каркова зв'язка, верхня каркова лінія потиличної кістки.

**Пр:** надплечовий кінець ключиці, акроміон, лопаткова ость.

**Функція:** тягне лопатку до хребта, верхні волокна – догори, нижні – донизу.

##### 2. Ромбоподібний м'яз (*лежить під трапецієподібним м'язом*)

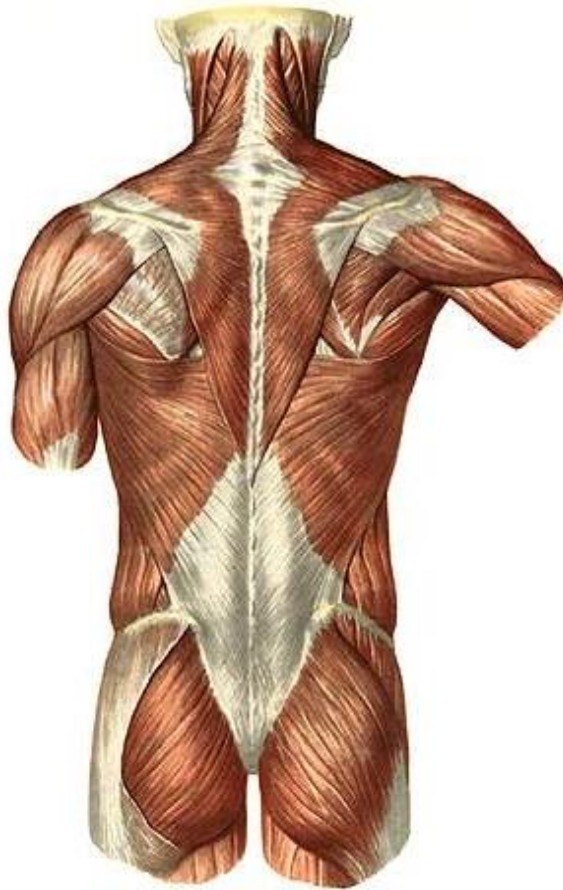**П:** остисті відростки 2 нижніх шийних та 4 верхніх грудних хребців. **Пр:** присередній край лопатки. **Ф:** тягне лопатку медіально і вгору. При двосторонньому скороченні – зводить лопатки.

##### 3. Найширший м'яз спини

**П:** остисті відростки нижньої половини грудних та усіх поперекових хребців, серединний крижовий гребінь, клубовий гребінь.

**Пр:** гребінь малого горбка плечової кістки.

**Ф:** приводить, пронує, розгинає плече. При фіксованому плечі тягне тулуб догори.



**Рис. 43.** М'язи спини.

4. М'яз – підіймач лопатки

**П:** поперечні відростки 4 верхніх шийних хребців.

**Пр:** верхній кут лопатки.

5. Верхній задній зубчастий м'яз (лежить під ромбоподібним м'язом)

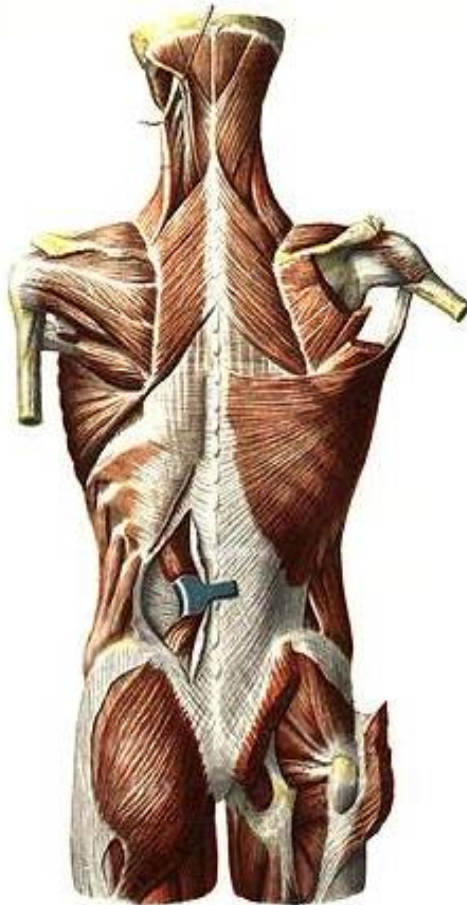
**П:** остисті відростки 2 нижніх шийних та 2 верхніх грудних хребців.

**Пр:** II-V ребра. **Ф:** піднімає II-V ребра, сприяє вдиху.

6. Нижній задній зубчастий м'яз (лежить під найширшим м'язом спини)



**П:** остисті відростки 2 нижніх грудних та 2 верхніх поперекових хребців. **Пр:** 4 нижніх ребра. **Ф:** тягне ребра донизу, сприяє видиху.



**Рис. 44.** М'язи спини і потилиці.

7. Ремінні м'язи шиї та голови

**П:** остисті відростки III-VII шийних та I-VI грудних хребців.

**Пр:** поперечні відростки I-III шийних хребців, соскоподібний відросток скроневої кістки, верхня каркова лінія потиличної кістки.

**Ф:** нахилає шию і повертає голову у свій бік, при двосторонньому скороченні розгинає шию та закидає голову назад.

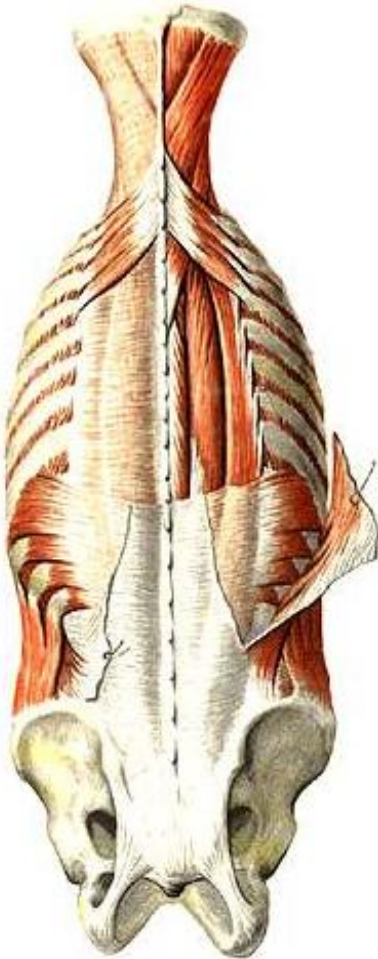### *Глибокі м'язи спини*

#### 8. М'яз – випрямляч хребта (найсильніший м'яз спини)

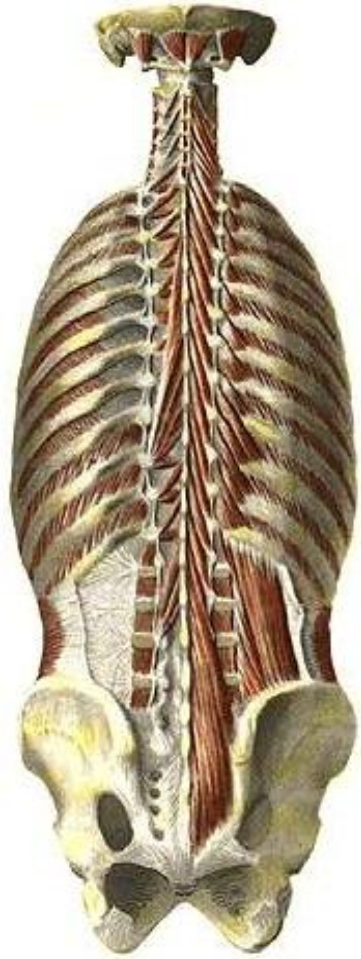
**П:** крижова кістка, остисті відростки поперекових хребців, задня частина клубового гребеня, грудо-поперекова фасція.

**Пр:** ребра, поперечні відростки хребців, остисті відростки грудних та шийних хребців, соскоподібний відросток скроневої кістки.

**Ф:** нахилає хребет і голову у свій бік, при двосторонньому скороченні розгинає хребет та шию, опускає ребра.



а



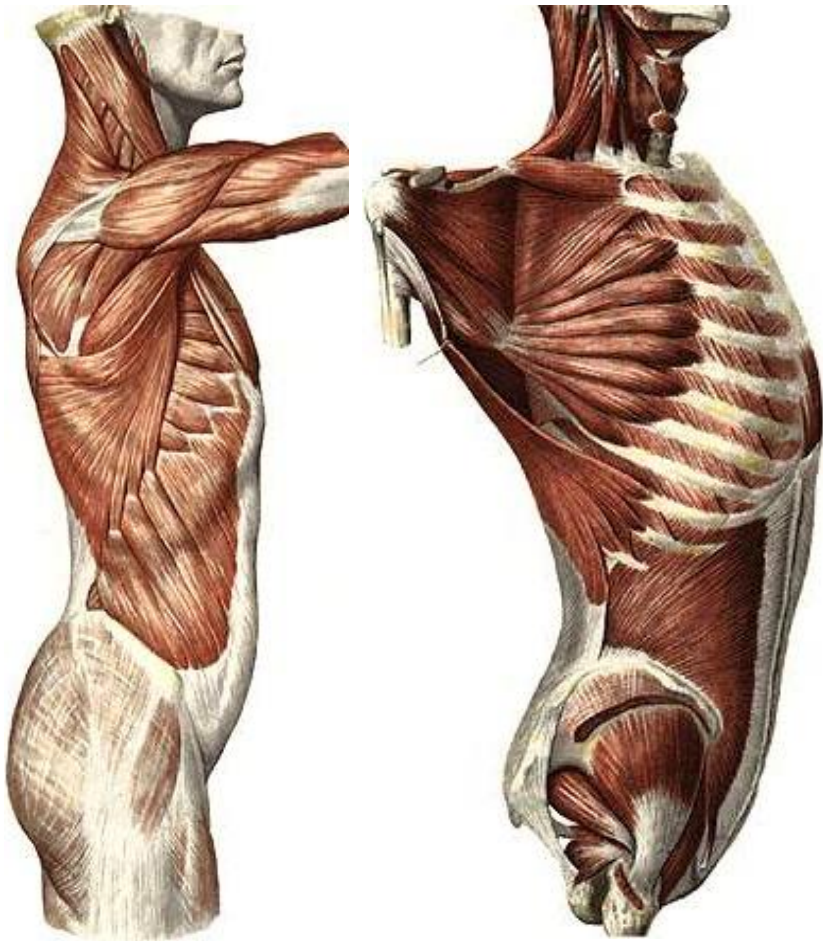
б

**Рис. 45.** М'язи спини і потилиці.

### 9. Поперечно-остьові м'язи

**П:** поперечні відростки нижчерозташованих хребців.

**Пр:** остисті відростки вищерозташованих хребців (через 1, 3-4 або 5-6 хребців). **Ф:** розгинає хребет, при односторонньому скороченні нахиляє та обертає хребет.



а

б

**Рис. 46.** М'язи тулуба.

### 10. Міжостьові м'язи

З'єднують остисті відростки суміжних хребців.

**Ф:** розгинають хребет.

### 11. Міжпоперечні м'язи

З'єднують поперечні відростки суміжних хребців.

**Ф:** нахилиють хребет у свій бік.

## М'ЯЗИ ГРУДЕЙ

### 12. Великий грудний м'яз

**П:** присередня частина ключиці, груднина, хрящова частина верхніх 5-6 ребер, *апоневроз (широкий плоский сухожилок)* зовнішнього косоного м'яза живота.

**Пр:** гребінь великого горбка плечової кістки.

**Ф:** приводить, пронує, згинає плече.

### 13. Малий грудний м'яз

**П:** 2-5 ребра. **Пр:** дзьобоподібний відросток лопатки.

**Ф:** тягне лопатку вперед, донизу і медіально. При фіксованій лопатці піднімає ребра.

### 14. Міжреброві м'язи

а) *зовнішні* (направлені донизу і вперед)

**П:** нижній край ребра. **Пр:** верхній край нижчерозташованого ребра. **Ф:** піднімають ребра, сприяють вдихові.

б) *внутрішні* (направлені догори і вперед)

**П:** верхній край ребра. **Пр:** нижній край вищерозташованого ребра. **Ф:** опускають ребра, сприяють видихові.

### 15. Передній зубчастий м'яз

**П:** 8-9 верхніх ребер. **Пр:** присередній край та нижній кут лопатки.

**Ф:** Притягує лопатку до грудної клітки. При фіксованій лопатці піднімає ребра.

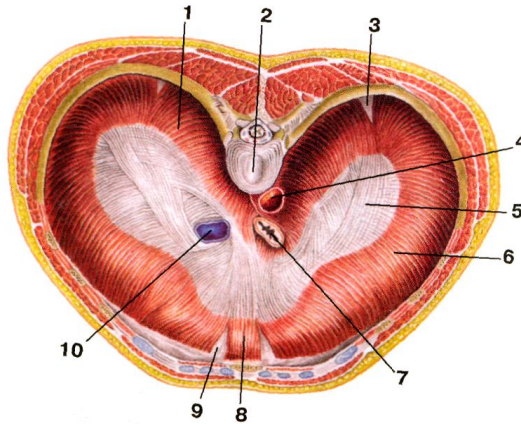
16. Діафрагма – це широка куполоподібна м'язова пластинка, яка відділяє грудну порожнину від черевної. Складається із сухожилкового центру та м'язової частини, розташованої на периферії. Залежно від місця відходження м'язових пучків діафрагму поділяють на 3 частини. М'язові пучки *поперекової частини* відходять від тіл I-IV поперекових хребців, присередньої та бічної дугоподібних зв'язок (присередня дугоподібна зв'язка з'єднує тіло I поперекового хребця з поперечним відростком II поперекового хребця, бічна дугоподібна зв'язка – поперечний відросток II поперекового хребця з XII ребром). *Рябова частина* починається від внутрішньої поверхні VII-XII ребер, *груднинна*

**частини** – від внутрішньої поверхні мечоподібного відростка груднини. М'язові волокна усіх трьох частин з'єднуються у сухожилковому центрі.

Права й ліва ніжки поперекової частини, обмінюючись м'язовими пучками, формують 2 розтвори: аортальний та стравохідний. У сухожилковому центрі є отвір порожнистої вени.

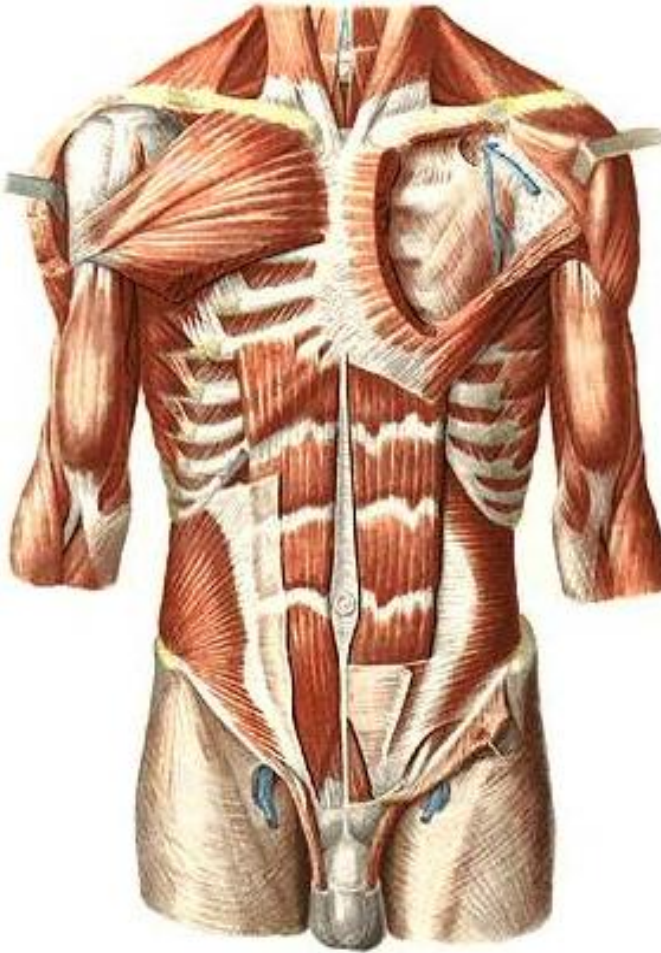
Між частинами діафрагми знаходяться ділянки, позбавлені м'язових пучків – попереково-ребровий та груднинно-ребровий трикутники – “слабкі” місця, де можуть утворюватися грижі.

**Ф:** бере участь в утворенні стінок грудної та черевної порожнин і є головним дихальним м'язом. Під час скорочення діафрагма сплющується, опускається на 1-3 см (переважно її бічні відділи), при цьому збільшується об'єм грудної та плевральної порожнин, легені розширюються – відбувається вдих. Одночасне скорочення діафрагми з м'язами живота підвищує внутрішньочеревний тиск, що сприяє венозному та лімфатичному відтоку, а також випорожненню порожнистих органів черевної порожнини.



**Рис. 47.** Діафрагма. Вигляд зверху: 1 – поперекова частина; 2 – тіло хребця; 3 – попереково-ребровий трикутник; 4 – аорта (в аортальному отворі); 5 – сухожилковий центр; 6 – реброва частина; 7 – стравохід (у стравохідному отворі); 8 – груднинна частина; 9 – груднинно-реберний трикутник; 10 – нижня порожниста вена (в отворі нижньої порожнистої вени).

## М'ЯЗИ ЖИВОТА



**Рис. 48.** М'язи грудей і живота.

### 17. Прямий м'яз живота

**П:** хрящі 5-7 ребер, мечоподібний відросток. **Пр:** лобкова кістка.  
**Ф:** згинає хребет, опускає ребра, стримує внутрішньочеревний тиск.

Особливість: наявність 3-4 горизонтальних сухожилкових перемичок.

### 18. Зовнішній косий м'яз живота

**П:** 8 нижніх ребер, клубова кістка. **Пр:** біла лінія живота.

**Ф:** згинає хребет та повертає його у протилежний бік.

Нижній потовщений край апоневроза утворює пахвинну зв'язку.

### 19. Внутрішній косий м'яз живота

**П:** клубовий гребінь, грудо-поперекова фасція.

**Пр:** 3 нижні ребра, біла лінія живота.

**Ф:** згинає тулуб та повертає його у свій бік.

### 20. Поперечний м'яз живота

**П:** хрящі шести нижніх ребер, поперечні відростки поперекових хребців, клубовий гребінь. **Пр:** біла лінія живота.

**Ф:** зближує ребра, сприяє видиху, стримує внутрішньочеревний тиск.

Чотири перелічені м'язи живота утворюють черевний прес.

## Лабораторне заняття № 10

### ТЕМА: М'ЯЗИ ГОЛОВИ ТА ШИЇ

**Мета:** вивчити м'язи голови та шиї людини, розглянути їх класифікацію, уміти називати і показувати м'язи, знати їх функції.

**Обладнання:** таблиці, анатомічний атлас, муляжі.

### М'ЯЗИ ШИЇ

#### 21. Груднинно-ключично-соскоподібний м'яз

**П:** двома головками – від рукоятки груднини і груднинного кінця ключиці. **Пр:** сосковий відросток скроневої кістки, потилична кістка.

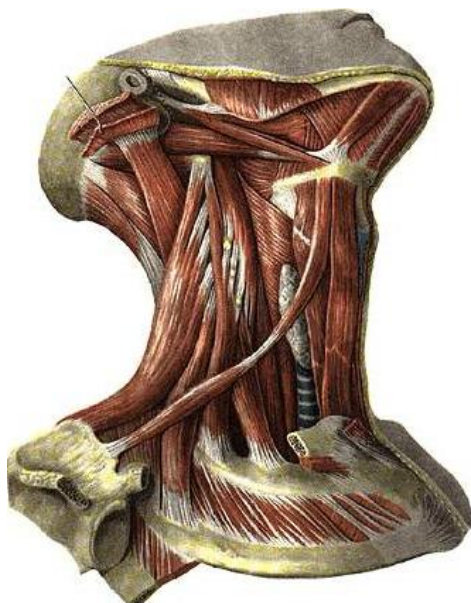
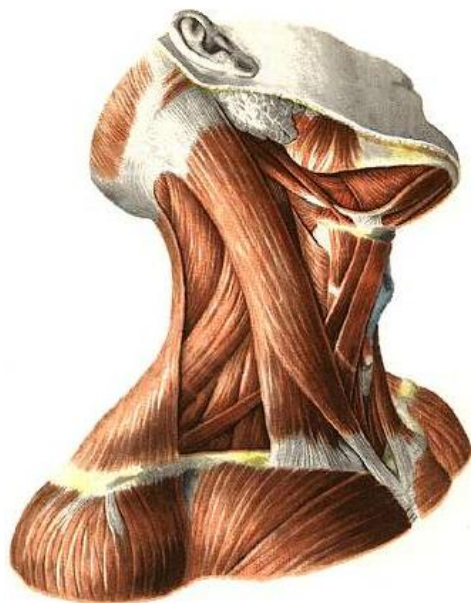**Ф:** нахилає голову у бік скорочення, повертає у протилежний бік. При двосторонньому скороченні закидає голову назад.

#### 22. Передній драбинчастий м'яз

**П:** поперечні відростки III-VI шийних хребців.

**Пр:** горбок переднього драбинчастого м'яза на I ребрі.

**Ф:** нахилає шию у свій бік, при двосторонньому скороченні нахилає шию вперед. При фіксованому хребті піднімає I ребро.



**Рис. 49.** Поверхневі м'язи шиї.

**Рис. 50.** Глибокі м'язи шиї.

### 23. Середній драбинчастий м'яз

**П:** поперечні відростки усіх шийних хребців. **Пр:** I ребро.

**Ф:** нахиляє шию у свій бік, при двосторонньому скороченні нахиляє шию вперед. При фіксованому хребті піднімає I ребро.

### 24. Задній драбинчастий м'яз

**П:** поперечні відростки V-VII шийних хребців. **Пр:** II ребро.

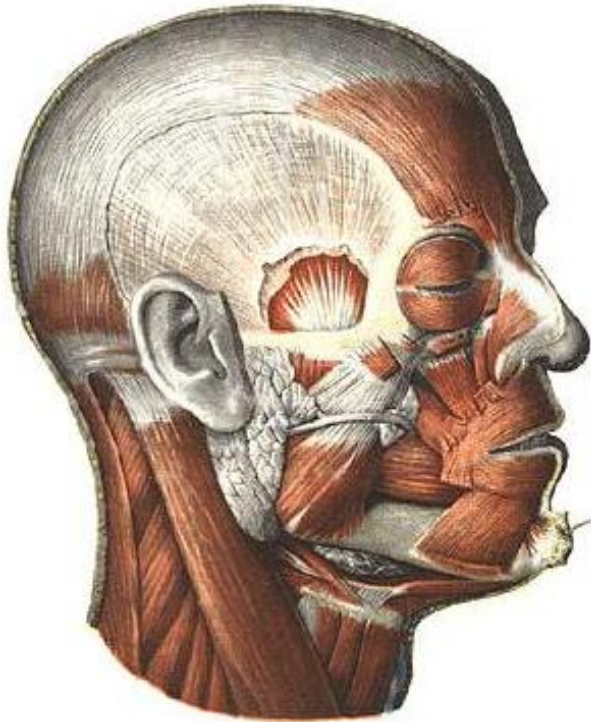
**Ф:** нахиляє шию у свій бік, при двосторонньому скороченні нахиляє шию вперед. При фіксованому хребті піднімає II ребро.

## М'ЯЗИ ГОЛОВИ

М'язи голови поділяються на жувальні та мімічні. Усі жувальні м'язи (власне жувальний, скроневий, бічний крилоподібний та присередній крилоподібний) прикріплюються до нижньої щелепи. Для мімічних м'язів характерні такі особливості: 1) починаються від кісток черепа і вплітаються в шкіру; 2) більшість з них розташована навколо природних отворів на обличчі і своїм скороченням розширюють або звужують їх, змінюючи вираз обличчя (міміку) людини; 3) беруть участь у мовленні, ковтанні, жуванні, диханні та функціонуванні органів



чуття. Найбільшими м'язами є коловий м'яз ока, коловий м'яз рота, щічний м'яз, надчерепний м'яз та інші.



**Рис. 51.** М'язи голови.

### **Лабораторне заняття № 11**

#### **ТЕМА: М'ЯЗИ ВЕРХНЬОЇ КІНЦІВКИ**

**Мета:** вивчити м'язи плечового пояса та вільної верхньої кінцівки, розглянути їх класифікацію, знати їх функції, уміти називати і показувати м'язи.

**Обладнання:** таблиці, анатомічний атлас, муляжі.

*Завдання 1.* На рис. 52-53 позначити м'язи верхньої кінцівки.

#### **М'ЯЗИ ПЛЕЧОВОГО ПОЯСА**

##### **25. Дельтоподібний м'яз**

**П:** лопаткова ость, акроміон, ключиця.

**Пр:** дельтоподібна горбистість плечової кістки.

**Ф:** ключична частина згинає плече, пронуючи його, акроміальна – відводить руку, лопаткова – розгинає плече, супінуючи його.

26. Надостьовий м'яз

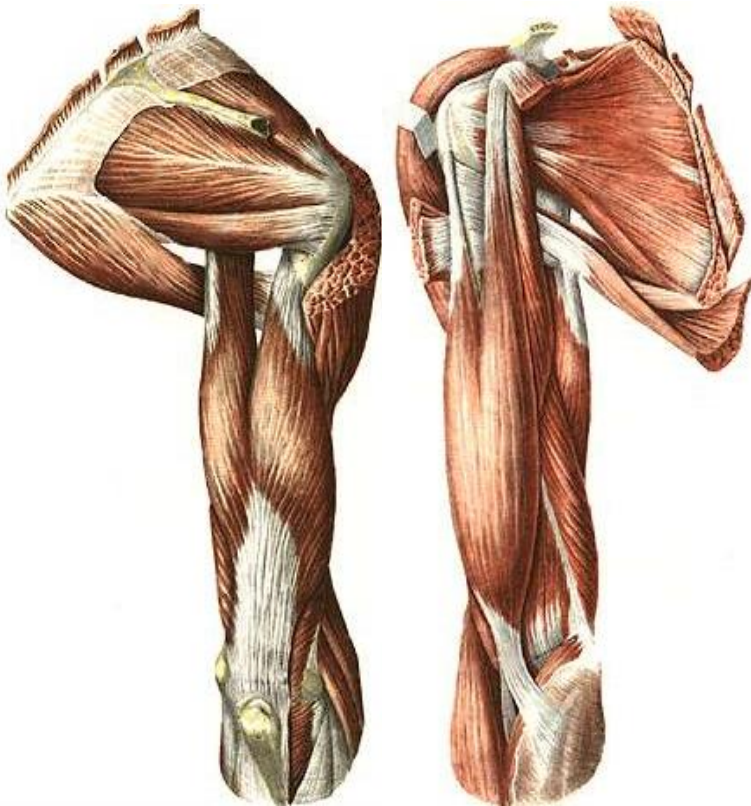
**П:** надостьова ямка. **Пр:** великий горбок плечової кістки.

**Ф:** відводить плече.

27. Підостьовий м'яз

**П:** підостьова ямка. **Пр:** великий горбок плечової кістки.

**Ф:** супінує плече.



а

б

**Рис. 52.** М'язи плечового поясу і плеча: а) вигляд збоку; б) вигляд ззаду.

28. Малий круглий м'яз

**П:** бічний край лопатки. **Пр:** великий горбок плечової кістки.

**Ф:** супінує плече.

29. Великий круглий м'яз

**П:** бічний край лопатки. **Пр:** малий горбок плечової кістки.

**Ф:** приводить та розгинає плече, одночасно пронуючи його.

**М'ЯЗИ ВІЛЬНОЇ ВЕРХНЬОЇ КІНЦІВКИ**

*М'язи плеча*

30. Двоголовий м'яз плеча

**П:** а) довгої головки – надсуглобовий горбок лопатки, б) короткої головки – дзьобоподібний відросток лопатки.

**Пр:** горбистість променевої кістки.

**Ф:** згинає руку в ліктьовому суглобі, супінує передпліччя; довга головка відводить плече, коротка згинає.

31. Триголовий м'яз плеча

**П:** а) довгої головки – підсуглобовий горбок лопатки, б) бічної та в) присередньої головок – задня поверхня тіла плечової кістки.

**Пр:** ліктьовий відросток. **Ф:** розгинає передпліччя; довга головка, крім того, розгинає та приводить плече.

*М'язи передпліччя*

*Передня група*

32. Плечопроменевий м'яз

**П:** бічний край нижньої третини плечової кістки.

**Пр:** променева кістка над шилоподібним відростком.

**Ф:** згинає передпліччя.

33. Круглий м'яз-привертач

**П:** присередній надвіросток плечової кістки.

**Пр:** тильна поверхня середньої третини променевої кістки.

**Ф:** пронуює передпліччя, згинає руку в ліктьовому суглобі.

34. Променевий м'яз-згинач зап'ястка

**П:** присередній надвіросток плечової кістки.

**Пр:** основи II, III п'ясткових кісток.

**Ф:** згинає та відводить кисть, пронуючи її.

35. Довгий долонний м'яз

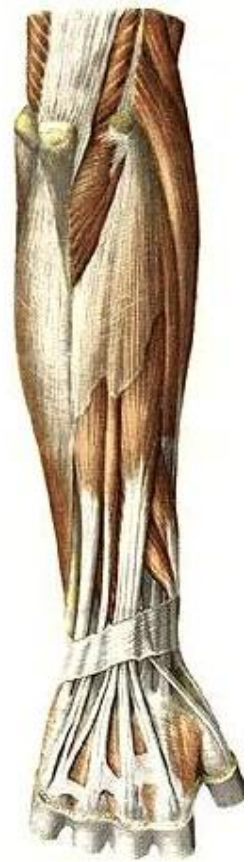**П:** присередній надвіросток плечової кістки.

**Пр:** долонний апоневроз.

**Ф:** натягує долонний апоневроз і згинає кисть.



а



б

**Рис. 53.** М'язи передпліччя: а) вигляд спереду; б) вигляд ззаду.

36. Ліктьовий м'яз-згинач зап'ястка

**П:** присередній надвиросток плечової кістки.

**Пр:** горохоподібна кістка.

**Ф:** згинає та приводить кисть.

*Задня група*

37. М'яз-розгинач пальців

**П:** бічний надвиросток плечової кістки.

**Пр:** середні та нігтьові фаланги II-V пальців.

**Ф:** розгинає пальці та кисть.

38. Ліктьовий м'яз-розгинач зап'ястка

**П:** бічний надвиросток плечової кістки.

**Пр:** основа п'ятої п'ясткової кістки.

**Ф:** розгинає та приводить кисть.

## Лабораторне заняття № 12

### ТЕМА: М'ЯЗИ НИЖНЬОЇ КІНЦІВКИ

**Мета:** вивчити м'язи тазового пояса та вільної нижньої кінцівки, розглянути їх класифікацію, знати їх функції, уміти називати і показувати м'язи.

**Обладнання:** таблиці, анатомічний атлас, муляжі.

*Завдання 1.* На рис. 54-55 позначити м'язи нижньої кінцівки.

### М'ЯЗИ ТАЗОВОГО ПОЯСА

#### 39. Клубово-поперековий м'яз

**П:** великого поперекового м'яза – тіла та поперечні відростки поперекових хребців, клубового м'яза – клубова яма.

**Пр:** малий вертлюг стегнової кістки.

**Ф:** згинає стегно, супінуючи його; при фіксованому стегні нахиляє тулуб вперед.

#### 40. Великий сідничний м'яз

**П:** зовнішня поверхня клубової кістки, крижова та куприкова кістки.

**Пр:** сіднична горбистість стегна.

**Ф:** розгинає стегно, супінуючи його; при фіксованому стегні нахиляє тулуб назад.

#### 41. Середній сідничний м'яз

**П:** зовнішня поверхня крила клубової кістки.

**Пр:** великий вертлюг стегнової кістки.

**Ф:** відводить стегно; при фіксованому стегні нахиляє таз у свій бік.

#### 42. Малий сідничний м'яз

Початок, прикріплення та функція такі ж, як у середнього сідничного м'яза.

#### 43. М'яз-натягувач широкої фасції стегна

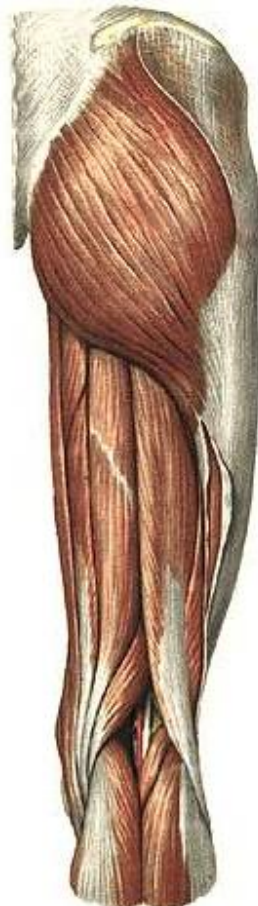**П:** передня верхня клубова ость.

**Пр:** великогомілкова кістка та головка малоогомілкової кістки.

**Ф:** натягує широку фасцію стегна, допомагає згинанню стегна.



а



б

**Рис. 54.** М'язи таза і стегна: а) вигляд спереду; б) вигляд ззаду.

## М'ЯЗИ ВІЛЬНОЇ НИЖНЬОЇ КІНЦІВКИ

### *М'язи стегна*

#### *Передня група*

#### 44. Кравецький м'яз

**П:** передня верхня клубова ость.

**Пр:** горбистість великогомілкової кістки.

**Ф:** згинає гомілку та стегно, відводить і супінує стегно, пронує гомілку.

#### 45. Чотириголовий м'яз стегна

- П:** а) прямого м'яза стегна – передня верхня клубова ость;  
б) присереднього широкого м'яза – шорстка лінія стегнової кістки;  
в) бічного широкого м'яза – шорстка лінія стегнової кістки;  
г) проміжного широкого м'яза – передня поверхня стегнової кістки;

**Пр:** наколінок. **Ф:** розгинає гомілку в колінному суглобі, а прямий м'яз стегна ще й згинає стегно.

#### *Задня група*

#### 46. Півсухожилковий м'яз

- П:** сідничий горб. **Пр:** горбистість великогомілкової кістки.  
**Ф:** згинає гомілку, розгинає стегно.

#### 47. Півперетинчастий м'яз

- П:** сідничий горб. **Пр:** присередній виросток великогомілкової кістки. **Ф:** згинає гомілку, розгинає стегно.

#### 48. Двоголовий м'яз стегна

- П:** а) довгої головки – сідничий горб, б) короткої головки – шорстка лінія стегнової кістки. **Пр:** головка малоомілкової кістки.

**Ф:** згинає гомілку, супінуючи її, розгинає стегно.

#### *Присередня група (привідні м'язи стегна)*

#### 49. Гребінний м'яз

- П:** гребінь лобкової кістки. **Пр:** шорстка лінія стегнової кістки.  
**Ф:** приводить, згинає, супінує стегно.

#### 50. Довгий привідний м'яз

- П:** лобкова кістка. **Пр:** шорстка лінія стегнової кістки.  
**Ф:** приводить і згинає стегно.

#### 51. Тонкий м'яз

- П:** лобковий симфіз та нижня гілка лобкової кістки.  
**Пр:** горбистість великогомілкової кістки.  
**Ф:** приводить стегно і згинає гомілку, пронує її.

#### *М'язи гомілки*

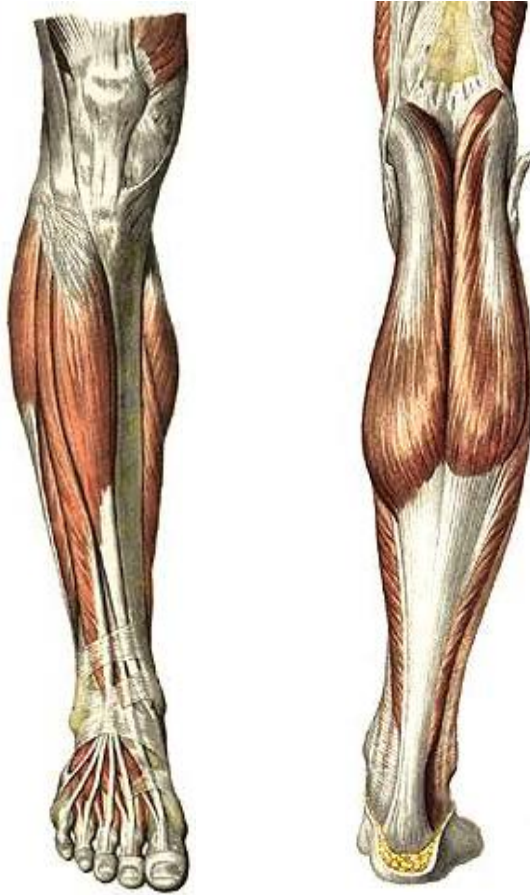#### *Передня група (розгиначі стопи)*

#### 52. Передній великогомілковий м'яз

**П:** зовнішня поверхня великогомілкової кістки, міжкісткова перетинка.

**Пр:** присередня клиноподібна та перша плеснова кістки.

**Ф:** розгинає стопу (тільне згинання) та піднімає її присередній край (супінує).



а

б

**Рис. 55.** М'язи гомілки: а) вигляд спереду; б) вигляд ззаду.

53. Довгий м'яз-розгинач пальців

**П:** бічний виросток великогомілкової кістки, малогомілкова кістка.

**Пр:** тильний апоневроз II-V пальців.



**Ф:** розгинає пальці та стопу (тильне згинання), піднімає її бічний край (пронує).

54. Довгий м'яз-розгинач великого пальця

**П:** міжкісткова перетинка, малогомілкова кістка.

**Пр:** нігтьова фаланга великого пальця.

**Ф:** розгинає великий палець і стопу.

*Задня група (згиначі стопи)*

55. Триголовий м'яз литки:

а) литковий м'яз має присередню та бічну головки, які починаються від присереднього та бічного виростків стегнової кістки;

б) камбалоподібний м'яз починається від верхньої третини малогомілкової кістки.

**Пр:** ахіловим сухожилком до горба п'яткової кістки.

**Ф:** згинає стопу, а литковий м'яз ще й гомілку.

## Тема для самостійного вивчення № 1

### ТРАВНА СИСТЕМА

**Мета заняття:** Вивчити будову органів травної системи, з'ясувати їх структурно-функціональні та вікові особливості.

Травна система – це комплекс органів, які здійснюють механічну і хімічну обробку їжі, всмоктування поживних речовин та виділення назовні неперетравлених і незасвоєних складових частин їжі.

До складу травної системи відноситься травний канал та травні залози (рис. 56). Травний канал має довжину  $\approx 8-10$  м, складається з таких відділів: ротова порожнина, глотка, стравохід, шлунок, тонка і товста кишки. Усі відділи, крім першого, є типовими трубчастими органами.

Травні залози виробляють травні соки і виділяють їх у різні відділи травного тракту. До них відносяться: слинні залози (слина), залози шлунка (шлунковий сік), залози тонкої кишки (кишковий сік), підшлункова залоза (підшлунковий сік) і печінка (жовч). Залози шлунка і тонкої кишки є мікроскопічними утворами і

знаходяться у стінках органів. Решта – анатомічно самостійні паренхіматозні органи.

*Завдання 1.* Заповніть схему:

### Травний апарат

Травний канал

Травні залози

- |    |    |
|----|----|
| 1. | 1. |
| 2. | 2. |
| 3. | 3. |
| 4. |    |
| 5. |    |
| 6. |    |

**Порожнина рота** – це початковий відділ травного каналу (рис. 57). Тут відбувається оцінка якості їжі, механічна та початкова хімічна її обробка. Клейка дія слини у порожнині рота формує харчову грудку.

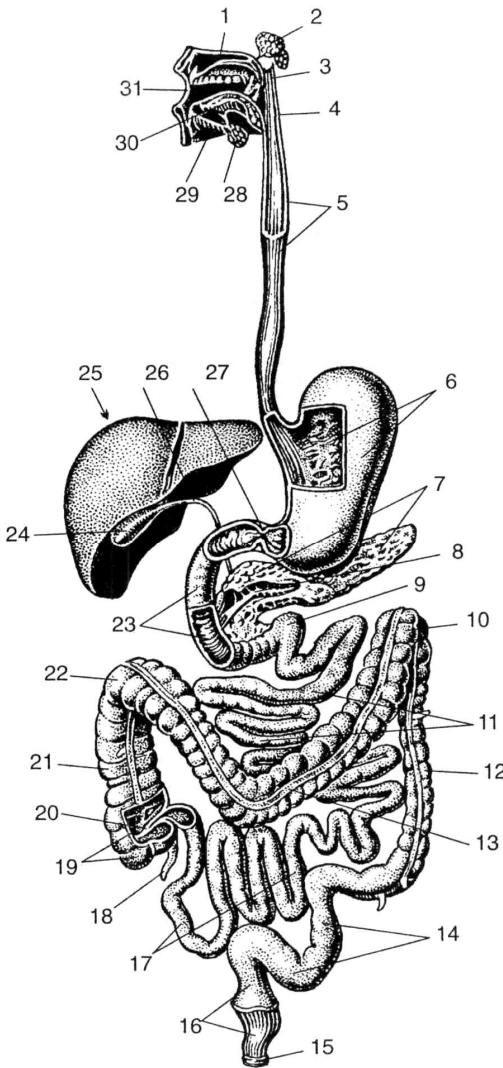
Порожнина рота утворена зверху піднебінням, знизу – діафрагмою рота, спереду – губами, по боках – щоками. Вона ділиться на 2 відділи: присінок рота і власне порожнина рота. Присінок рота – це вузька щілина, зовні обмежена губами і щоками, зсередини – зубами і яснами.

Губи і щоки зі сторони присінка вкриті слизовою оболонкою, а в їх товщі знаходяться м'які м'язи. Ясна – ділянка слизової оболонки порожнини рота, яка прикриває коміркові відростки щелеп і шийки зубів.

Власне порожнина рота обмежена зверху піднебінням, знизу – діафрагмою рота, спереду і з боків – яснами і зубами. Піднебіння відділяє порожнину рота від порожнини носа і глотки. Воно поділяється на тверде і м'яке. Тверде піднебіння має кісткову основу (відростки верхньої щелепи та піднебінної кістки), покриту слизовою оболонкою.

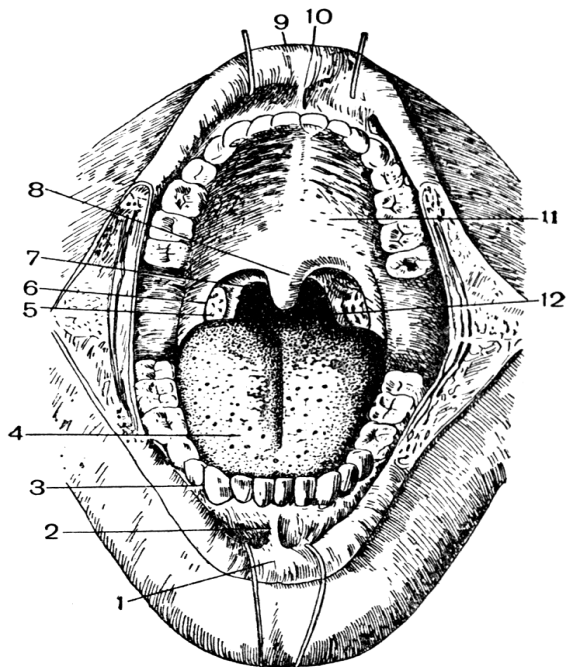
М'яке піднебіння – це м'язова пластинка, вкрита слизовою оболонкою. М'язова пластинка складається з 2 парних м'язів: 1) м'яз-натягач піднебінної завіски; 2) м'яз-підймач піднебінної завіски. За допомогою цих м'язів піднебінна завіска може

розтягуватись, підніматись вгору і відділяти у момент ковтання ротоглотку від носоглотки. З боків м'яке піднебіння переходить у парні складки слизової оболонки, що опускаються донизу і називаються передньою і задньою піднебінними дужками.



- 1—тверде піднебіння;
- 2—привушна слинна залоза;
- 3—м'яке піднебіння;
- 4—глотка;
- 5—стравохід;
- 6—шлунок;
- 7—підшлункова залоза;
- 8—вивідна протока підшлункової залози;
- 9—12—палопорожній згин;
- 10—лівий згин ободової кишки;
- 11—порожня кишка;
- 12—низхідна ободова кишка;
- 13—поперечна ободова кишка;
- 14—сигмоподібна ободова кишка;
- 15—анальний отвір (відхідник);
- 16—пряма кишка;
- 17—клубова кишка;
- 18—червоподібний відросток;
- 19—сліпа кишка;
- 20—клубово-ободова заслінка;
- 21—поперечна ободова кишка;
- 22—правий згин ободової кишки;
- 23—12-пала кишка;
- 24—жовчний міхур;
- 25—печінка;
- 26—загальна жовчна протока;
- 27—сфінктер воротаря;
- 28—піднижньощелепна слинна залоза;
- 29—під'язикова слинна залоза;
- 30—язик;
- 31—ротова порожнина.

**Рис. 56.** Травна система.



- 1 – нижня губа;
- 2 – вуздечка нижньої губи;
- 3 – зуби;
- 4 – язик;
- 5 – піднебінний мигдалик;
- 6 – передня дужка;
- 7 – задня дужка;
- 8 – язичок;
- 9 – верхня губа;
- 10 – вуздечка верхньої губи;
- 11 – тверде піднебіння;
- 12 – зів.

**Рис. 57.** Будова ротової порожнини.

З глоткою ротова порожнина сполучається за допомогою отвору, який називається зівом. Він обмежений зверху м'яким піднебінням, знизу – коренем язика і з боків – піднебінними дужками. У заглибленні між дужками лежить піднебінний мигдалик, який виконує захисну функцію.

**Язик** – м'язовий орган, вкритий слизовою оболонкою. Він приймає участь в механічній обробці їжі, формуванні харчової грудки, акті ковтання, є органом смаку і мови.

Задня частина язика прикріплюється до під'язикової кістки і надгортанника. Слизова оболонка язика шорстка і має особливі вирости – сосочки (ниткоподібні, грибоподібні, листкоподібні та обваловані). Ниткоподібні сосочки мають дотикові, больові та температурні рецептори, решта містять смакові бруньки, завдяки яким людина розрізняє солодкий, солоний, кислий та гіркий смак.

На корені язика лімфоїдні елементи утворюють язиковий мигдалик.

М'язи язика поділяються на власні та скелетні. Власні м'язи язика при скороченні змінюють його форму, а скелетні – положення язика у порожнині рота.

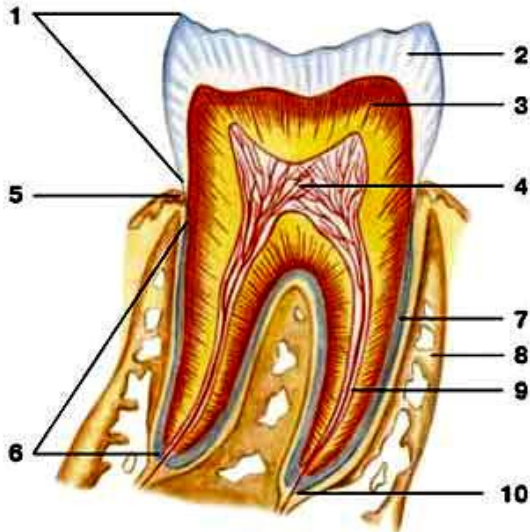
**Слинні залози.** У слизовій оболонці рота є велика кількість дрібних одноклітинних слинних залоз. За місцем розташування їх називають язиковими, піднебінними, щічними і т.д. Крім них, у порожнину рота відкриваються протоки 3 пар великих слинних залоз. Найбільшою – до 40 г – є **привушна** слинна залоза, яка лежить у защелепній ямці попереду і нижче зовнішнього вуха. Частково вона розташована на зовнішній поверхні жувального м'яза. Її вивідна протока йде по зовнішній поверхні жувального м'яза, пронизує щічний м'яз і відкривається у присінку рота на рівні другого верхнього великого кутнього зуба. Привушна залоза виділяє серозний (білковий) секрет.

**Піднижньощелепна** залоза розташована у піднижньощелепній ямці. Її вага до 10 г. Вивідна протока проходить через діафрагму рота в складку під язиком і відкривається на верхівці під'язикового м'яся. За характером секрету ця залоза змішана – серозно-слизова.

**Під'язикова** залоза (4-5 г) знаходиться під язиком, в області під'язикової складки. Вивідних проток кілька, найбільша відкривається разом з протокою підщелепної залози. Секрет переважно слизовий.

**Зуби** призначені для відкушування і подрібнення їжі. Також вони приймають участь в утворенні членороздільних звуків. Зуби закріплені в комірках коміркових відростків верхньої та нижньої щелеп. Кожен зуб має **коронку, шийку, корінь**. Коронка виступає над яснами. Шийка охоплюється яснами. Корінь знаходиться у комірці щелепи. На верхівці кореня є отвір, що веде у канал кореня, який переходить у порожнину коронки зуба. Порожнина заповнена пухкою сполучною тканиною – **пульпою**, у якій багато судин і нервових волокон. Але решта тканин зуба дуже тверді, нагадують кістки. Основна частина складається з **дентину**. Коронка вкрита **емаллю**, корінь – **цементом** (рис. 58).

У людини розрізняють зуби тимчасові (молочні) і постійні. За формою є **різці, ікла, малі та великі кутні**.



**Рис. 58.** Схематична будова зуба: 1 – коронка; 2 – емаль; 3 – дентин; 4 – пульпа; 5 – шийка; 6 – корінь; 7 – цемент; 8 – альвеола; 9 – канал кореня; 10 – отвір верхівки кореня.

Формула постійних зубів:  $2+1+2+3$ .

Формула молочних зубів:  $2+1+0+2$ .

У людини зуби з'являються на 6-8 місяці життя. До 2½ років прорізаються усі молочні зуби. З 6 до 12-14 років вони замінюються постійними. У 17-25 років, а іноді ще пізніше прорізаються зуби мудрості – треті великі кутні.

**Глотка** має форму трубки, вгорі прикріплюється до основи черепа, внизу, на рівні VI-VII шийних хребців, переходить у стравохід. Функціональне призначення глотки – проведення харчової грудки з порожнини рота у стравохід і повітря з порожнини носа в гортань, т.ч. у глотці перехрещуються травний і дихальний шляхи. Порожнина глотки ділиться на 3 відділи: носоглотка, ротоглотка і гортаноглотка.

Носоглотка з'єднується з порожниною носа через отвори – хоани – і через слухову трубу з порожниною середнього вуха. Біля отвору слухової труби з обох боків розташовані трубні мигдалики. У верхньозадній стінці – непарний глотковий мигдалик.

Ротоглотка через зів з'єднується з порожниною рота, гортанна частина глотки переходить у стравохід.

Піднебінний і трубний мигдалики правої і лівої сторін і 2 непарних мигдалики – глотковий і язиковий – утворюють так зване *лімфоїдне кільце (органи, в яких утворюються і дозрівають лімфоцити, називаються лімфатичними або лімфоїдними)*.

Функція мигдаликів: захисна.

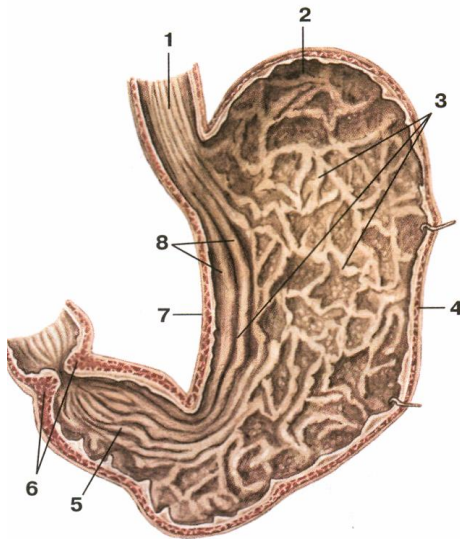
Стінка глотки складається з слизової, фіброзної, м'язової і сполучнотканинної (адвентиція) оболонки. М'язова оболонка містить поздовжні та колові м'язи. Колові м'язи утворюють 3 стискачі глотки.

**Стравохід** – циліндрична трубка довжиною 25-30 см, яка починається на рівні VI-VII шийного хребця, закінчується отвором у шлунок на рівні XI грудного хребця. Відділи: шийний, грудний, черевний (2-3 см). Стінка: адвентиція, м'язова оболонка, слизова з підслизовою основою. М'язова оболонка у верхній третині представлена посмугованою м'язовою тканиною, а у нижній – гладенькою. У м'язовій оболонці розрізняють 2 шари: зовнішній з поздовжнім розташуванням м'язових волокон і внутрішній – циркулярний (кільцевий). Стравохід має 3 звуження: в області переходу глотки у стравохід, на рівні IV-V грудних хребців, у стравохідному отворі діафрагми.

**Шлунок** – розширений відділ травного каналу довжиною 21-25 см, у якому накопичується та перетравлюється їжа. Форма та розміри шлунка дуже різноманітні (рис. 59). Об'єм шлунка від 1 до кількох літрів.

Стінка шлунка складається з 3 оболонок: зовнішньої – серозної, середньої – м'язової і внутрішньої – слизової оболонки з підслизовим шаром. М'язова оболонка утворює 3 шари: до поздовжнього та циркулярного додається ще косий – внутрішній. Циркулярний м'язовий шар на місці виходу із шлунка утворює потовщення – сфінктер воротаря.

Слизова оболонка утворює багато складок, що свідчить про розвиток підслизової основи. Залози слизової оболонки шлунка поділяються на 3 види: **головні** (виділяють травні ферменти), **обкладові** (соляну к-ту) і **додаткові** (слиз). Шлунковий сік – це суміш секрету усіх залоз.



- 1 – стравохід;
- 2 – дно;
- 3 – складки слизової оболонки;
- 4 – велика кривина;
- 5 – воротарна частина;
- 6 – сфінктер воротаря;
- 7 – мала кривина;
- 8 – поздовжні складки.

**Рис. 59.** Будова шлунка. Вигляд зсередини.

**Тонка кишка** має діаметр від 3-4 см на початку до 2-3 см в кінці. Це самий довгий відділ травного каналу—5-7м. Тут найбільш інтенсивно відбувається перетравлення їжі та всмоктування у кров і лімфу поживних речовин.

Тонкий кишечник ділиться на 3 частини: 1) дванадцятипала кишка (довжиною 25 см); 2) порожня кишка(≈2/5 довжини); 3) клубова кишка (≈3/5 довжини).

Слизова оболонка має виражений підслизовий шар і утворює багаточисленні циркулярні складки. Складки вкриті мікрворсинками, які відіграють важливу роль у всмоктуванні поживних речовин. Висота ворсинок – 0,5-1,5 мм. Загальна кількість близько 4 млн. У стінці тонкої кишки розташовані залози, які виділяють кишковий сік.

**Товста кишка** – кінцевий відділ травного каналу, має довжину 1,5-2 м. Діаметр від 6-7 до 4-5 см. Відділи: 1) сліпа кишка (довжина 6 см) з червоподібним відростком; 2) ободова (висхідна, поперечна, низхідна, сигмоподібна); 3) пряма (довжина 15-20 см).



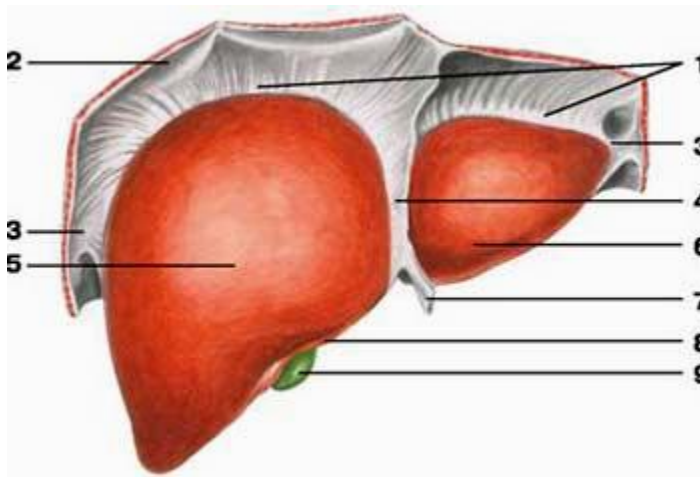
Основні функції: всмоктування води, формування калових мас і виведення їх назовні.

Особливості:

1. Поздовжній м'язовий шар не суцільний, а утворює 3 стрічки.
2. Стінка товстого кишечника утворює півмісяцеві складки.
3. Зовні до товстого кишечника прикріплені жирові привіски.
4. На відміну від тонкого кишечника, на слизовій оболонці немає мікроворсинок.

**Печінка** – найбільша залоза тіла – 1,5 кг, по горизонталі – 26-30 см, 20-22 см товщина правої, 15-16 см – лівої частини (рис. 60, 61). Як травна залоза печінка виділяє жовч, а також виконує:

- бар'єрну функцію (нейтралізація токсичних речовин);
- обмінну функцію (участь в обміні речовин, енергії);
- кровотворну (в ембріональному періоді).

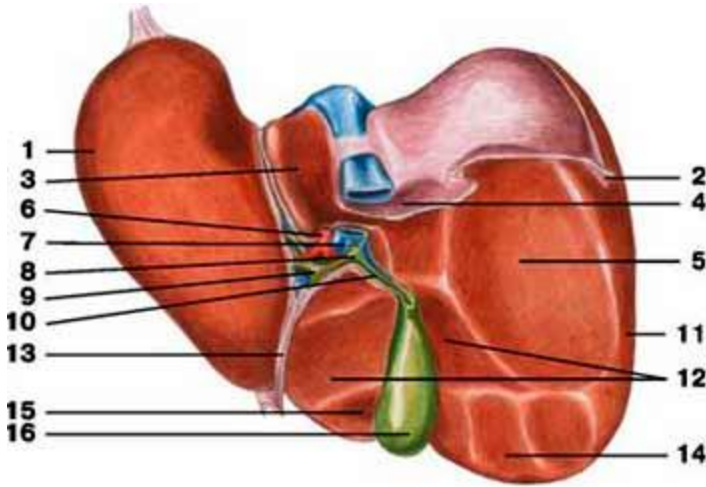


**Рис. 60.** Печінка, діафрагмова поверхня: 1 – вінцева зв'язка; 2 – діафрагма; 3 – трикутна зв'язка; 4 – серпоподібна зв'язка; 5 – права частка; 6 – ліва частка; 7 – кругла зв'язка; 8 – гострий нижній край; 9 – жовчний міхур.

Розташована переважно у правому підребер'ї, частково у власне надчеревній області та лівому підребер'ї. Печінка має неправильну форму, яка нагадує великий гриб. Вона вкрита

фіброзною капсулою, від якої відходять всередину органа сполучнотканинні прошарки, та серозною оболонкою.

Печінка складається з часток, а ті, у свою чергу, з часточок (до 500 тис. часточок у печінці). Часточка має форму призми висотою 1,5-2 мм, діаметром 1-1,5 мм. Часточка складається з клітин-гепатоцитів, розташованих радіальними рядами. У центрі часточки проходить центральна вена. Між рядами гепатоцитів залишаються мікроскопічні щілинки, названі жовчними капілярами. З них жовч потрапляє у міжчасточкові протоки та більші жовчні протоки.



**Рис. 61.** Печінка, нижня поверхня: 1 – ліва частка; 2 – трикутна зв'язка; 3 – хвостата частка; 4 – надниркове втиснення; 5 – ниркове втиснення; 6 – печінкова артерія; 7 – ворітна вена; 8 – загальна жовчна протока; 9 – печінкова протока; 10 – міхурова протока; 11 – права частка; 12 – дванадцятипалокишкове втиснення; 13 – кругла зв'язка; 14 – ободово-кишкове втиснення; 15 – квадратна частка; 16 – жовчний міхур.

Особливістю кровопостачання печінки є те, що до неї притікає не лише артеріальна кров з печінкової артерії, а й венозна з ворітної вени. Ці дві великі судини послідовно поділяються на дрібніші гілки. Гілки, що знаходяться між часточками печінки, називаються міжчасточковими артеріями і венами. Від них беруть

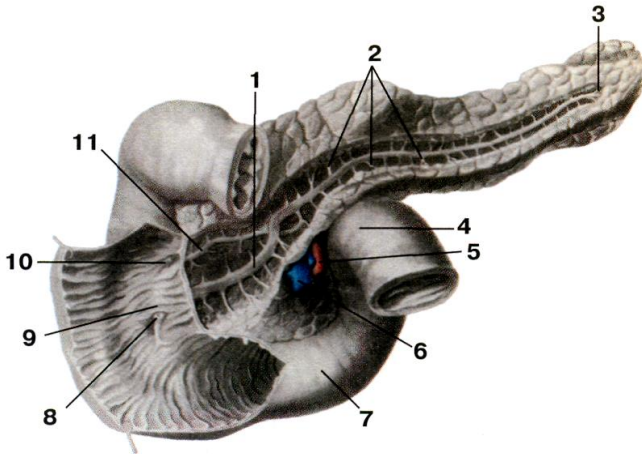
початок кровоносні капіляри, які впадають у центральні вени. Таким чином, печінка – це унікальний орган, в капілярах якого тече змішана кров.

**Жовчний міхур** – порожнистий орган, резервуар печінки, розташований на її нижній поверхні. Має грушоподібну форму, розрізняють дно, тіло і шийку. Стінка 3-шарова, типова.

Печінкова і міхурові протоки зливаються у загальну жовчну протоку, яка впадає у 12-палу кишку.

**Підшлункова залоза** – орган часточкової будови. Її вага 70-80 г, довжина 16-22 см, ширина 3-9 см, товщина 2-3 см (рис. 62).

Як залоза зовнішньої секреції вона виділяє підшлунковий сік, як залоза внутрішньої секреції виділяє у кров гормони.



**Рис. 62.** Дванадцятипала кишка і підшлункова залоза: 1 – вивідна протока підшлункової залози; 2 – тіло; 3 – хвіст; 4 – дванадцятипала кишка; 5 – верхня брижова артерія; 6 – верхня брижова вена; 7 – дванадцятипала кишка; 8 – великий сосочок; 9 – поздовжня складка; 10 – малий сосочок; 11 – додаткова протока.

Підшлункова залоза лежить позаду шлунка. У ній розрізняють головку (прилягає до 12-палої кишки), тіло (середня частина, має форму 3-гранної призми, лежить на рівні I поперекового хребця), хвіст (звужений кінець залози, направлений вліво, що прилягає до

селезінки). У товщі залози на усьому її протязі проходить вивідна протока, яка разом із загальною жовчною протокою відкривається у 12-палу кишку. У протоку залози впадають вивідні протоки часток. Крім часток, у залозі є скупчення особливих залозистих клітин – острівці Лангерганса. Вони утворюють ендокринну частину підшлункової залози.  $\beta$ -клітини острівців виділяють інсулін, який знижує вміст цукру у крові,  $\alpha$ -клітини – контрінсулярний гормон глюкагон.

## Тема для самостійного вивчення № 2

### ДИХАЛЬНА СИСТЕМА

**Мета:** вивчити будову повітроносних шляхів та органів дихання, розглянути апарат голосоутворення.

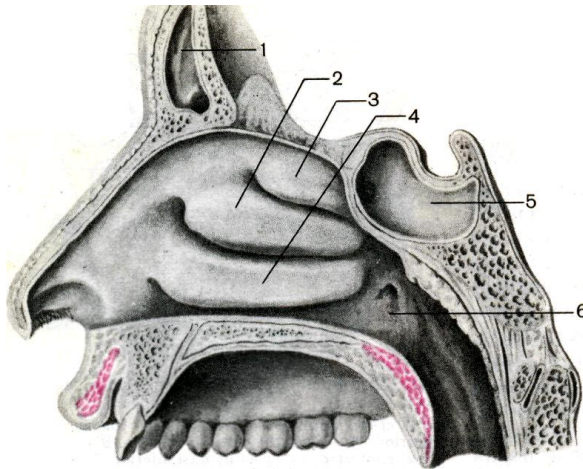
Система органів дихання виконує функцію газообміну між зовнішнім середовищем і організмом. До неї належать: порожнина носа, носова і ротова частини глотки, гортань, трахея, бронхи і легені. Органи дихання виконують ще й інші функції (нюху, звукоутворення, виділення).

**Порожнина носа** утворена кістками та хрящами (рис. 63). Перегородка носа ділить порожнину на 2 симетричні половини, які спереду відкриваються назовні ніздрями, а ззаду з'єднуються хоанами з носовою частиною глотки. У кожній половині носової порожнини на бічній стінці знаходяться 3 носові раковини: верхня, середня, нижня. Раковини розділяють 3 щілиноподібні простори: верхній, середній і нижній носові ходи. Передню меншу частину порожнини носа називають присінком носа, а задню більшу частину – власне порожниною носа. Зсередини носова порожнина, як і всі повітроносні шляхи, вкрита слизовою оболонкою, вистеленою війчастим епітелієм. Рухом війок епітелію слиз разом з частками пилу та сторонніми тілами видаляється назовні. Слизова оболонка верхньої носової раковини і верхнього відділу перегородки носа містить нюхові рецептори.

**Гортань** розташована у передній частині шиї на рівні IV-VI шийних хребців. Скелет гортані утворюють хрящі – парні (черпакуватий, ріжкуватий, зерноподібний, клиноподібний) та

непарні (перснеподібний, щитоподібний, надгортанник). На бічних стінках є 2 пари складок: присінкові вгорі і голосові внизу. Ці складки розділяють порожнину гортані на 3 частини: присінок, голосник (власне голосовий апарат) і підголосникову порожнину. На стінках між складками утворились заглиблення – шлуночки гортані (рис. 64).

Розрізняють щілину присінка, розташовану між присінковими складками і голосову щілину – між голосовими складками з обох боків і черпакуватими хрящами. У товщі голосових складок розташовані голосові зв'язки. Голосова зв'язка натягнута між щитоподібним хрящем і голосовим відростком черпакуватого хряща (рис. 65).

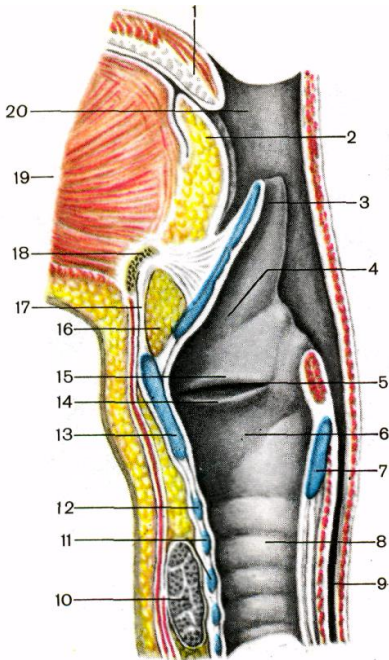


**Рис 63.** Бічна стінка носової порожнини: 1 – лобова пазуха; 2 – середня носова раковина; 3 – верхня носова раковина; 4 – нижня носова раковина; 5 – клиноподібна пазуха; 6 – глотковий отвір слухової труби.

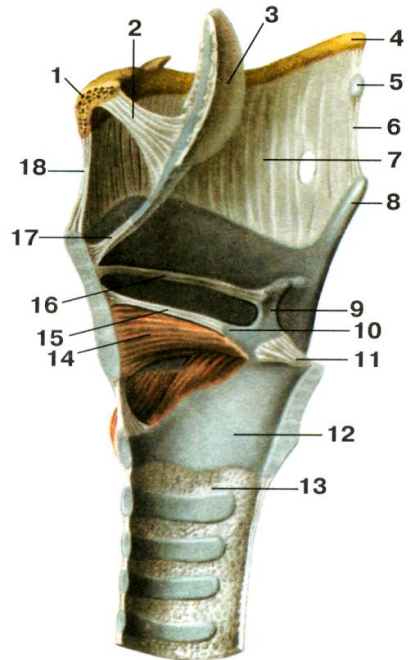
**Трахея** лежить спереду від стравоходу, на рівні від VI-VII шийного до IV-V грудного хребця. Її скелет утворюють 16-20 неповних хрящових кілець, з'єднаних сполучнотканинними кільцевими зв'язками.

Місце поділу трахеї на 2 головних **бронхи** називається біфуркацією трахеї. Правий бронх ширший, але коротший від

лівого. Бронхи теж складаються з напівкілець, побудованих з гіалінового хряща. Всередині легень бронхи розгалужуються на вторинні, які далі галузяться, утворюючи так зване бронхіальне дерево (рис. 66). Найтонші розгалуження цього дерева називаються бронхіолами. Вони заходять в часточки легень і називаються часточковими бронхіолами, кожна з яких ділиться на 12-18 кінцевих бронхіол.



**Рис. 64.**

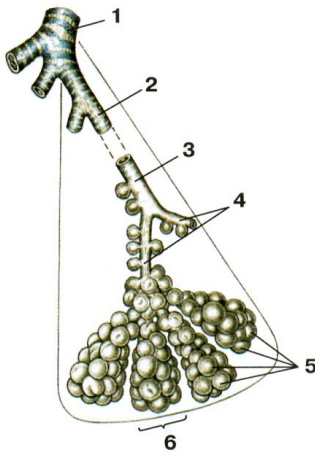


**Рис. 65.**

**Рис. 64.** Порожнина гортані, права сторона: 1 – піднебінний язичок; 2 – корінь язика; 3 – надгортанник; 4 – присінок; 5 – шлуночок гортані; 6 – підголосникова порожнина; 7 – перснеподібний хрящ; 8 – трахея; 9 – стравохід; 10 – щитоподібна залоза; 11 – хрящі трахеї; 12 – дуга перснеподібного хряща; 13 – щитоподібний хрящ; 14 – голосова складка; 15 – присінкова складка; 16 – жирова тканина; 17 – серединна щито-під'язикова

зв'язка; 18 – під'язикова кістка; 19 – м'язи язика; 20 – порожнина глотки.

**Рис. 65.** М'язи і зв'язки гортані: 1 – тіло під'язикової кістки; 2 – під'язиково-надгортанна зв'язка; 3 – надгортанник; 4 – великий ріг під'язикової кістки; 5 – зерноподібний хрящ; 6 – бічна щито-під'язикова зв'язка; 7 – щито-під'язикова мембрана; 8 – верхній ріг щитоподібного хряща; 9 – черпакуватий хрящ; 10 – голосовий відросток черпакуватого хряща; 11 – задня персне-черпакувата зв'язка; 12 – перснеподібний хрящ; 13 – персне-трахеїна зв'язка; 14 – щито-черпакуватий м'яз; 15 – голосова зв'язка; 16 – присінкова зв'язка; 17 – щито-надгортанна зв'язка; 18 – серединна щито-під'язикова зв'язка.

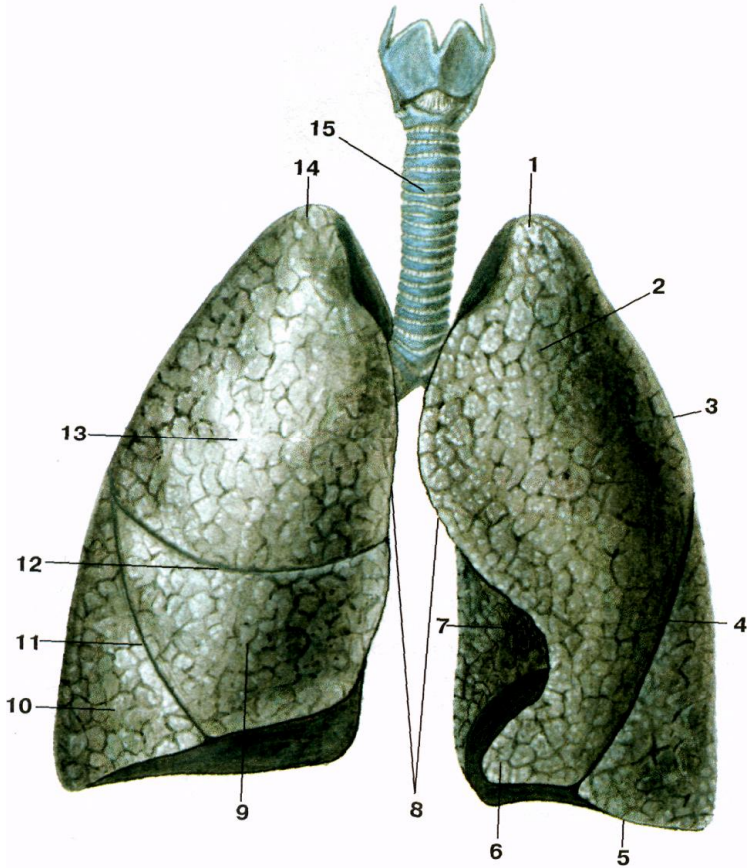


- 1 – часточковий бронх;
- 2 – кінцева бронхіола;
- 3 – дихальна бронхіола;
- 4 – альвеоларні ходи;
- 5 – альвеоли легені;
- 6 – альвеоларний мішечок.

**Рис. 66.** Схема галуження часточкового бронха в легені.

Структурною морфологічною одиницею **легень** є **ацинус** (з лат. – гроно). Ацинус – це кінцева бронхіола з усіма її розгалуженнями (2 дихальні бронхіоли, альвеоларні ходи, альвеоларні мішечки і альвеоли).

**Легені** розташовані в грудній порожнині по обидва боки від середостіння. Мають форму конуса, в них розрізняють основу, якою вони прилягають до діафрагми; верхівку, яка виступає над ключицею в ділянку шиї, і тіло між ними (рис. 67).



**Рис. 67.** Легені: 1 – верхівка лівої легені; 2 – верхня частка лівої легені; 3 – реброва поверхня; 4 – коса щілина; 5 – нижній край; 6 – язичок лівої легені; 7 – серцева вирізка; 8 – передні край; 9 – середня частка правої легені; 10 – нижня частка правої легені; 11 – коса щілина; 12 – горизонтальна щілина; 13 – верхня частка правої легені; 14 – верхівка правої легені; 15 – трахея.

Легеня має опуклу реброву поверхню, увігнуту діафрагмальну та неправильно увігнуту середостінну або присередню. На середостінній поверхні знаходяться ворота легені, куди заходить бронх, входять та виходять судини і нерви. Усі ці утвори становлять корінь легені. На середостінній поверхні лівої легені є



серцева ямка, а на передньому краї – серцева вирізка. Легені розділені щілинами на частки: права – косою і горизонтальною щілинами на верхню, середню і нижню частки, ліва – косою щілиною на верхню і нижню частки.

Легеня вкрита серозною оболонкою, яка називається *плеврою*. Плевра має вісцеральний та парієтальний листки. Вісцеральний або внутрішній листок покриває саму легеню і настільки щільно приростає до неї, що не може бути відділеним без порушення цілісності тканини. Парієтальна або пристінкова плевра приростає до стінок грудної клітки, в ній розрізняють реброву, діафрагмову та середостінну частини. Між парієтальним та вісцеральним листками плеври є плевральна щілина, заповнена невеликою кількістю серозної рідини (1-2 мл), що зменшує тертя.

### Тема для самостійного вивчення № 3

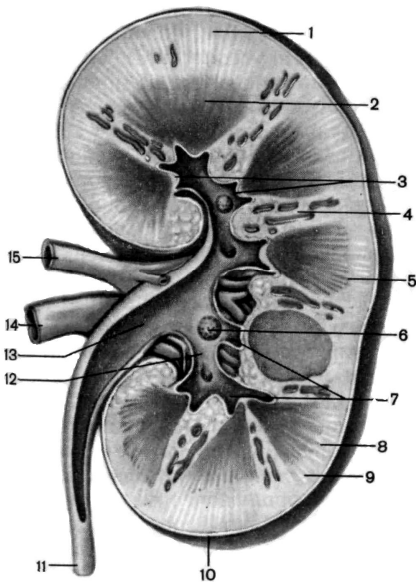
#### СЕЧОВИДІЛЬНА СИСТЕМА

**Мета заняття:** Вивчити будову нирок і сечовивідних шляхів; показати зв'язок структури і функції органів сечоутворення; ознайомитись з особливостями кровообігу в нирках.

До сечових органів відносяться: нирки (права і ліва), сечоводи (правий і лівий), сечовий міхур і сечівник. Головним органом, що підтримує сталість внутрішнього середовища організму, є нирки. Вони забезпечують сталість фізико-хімічних властивостей крові, регулюють водний баланс організму, виводять продукти обміну та інші токсичні речовини.

**Нирка** – це парний орган бобоподібної форми темно-червоного кольору, довжиною 10-12 см, шириною 5-6 см, товщиною 3-4 см, вагою 120-200 г. Нирки лежать заочеревинно, ліва на рівні XI грудного-I поперекового хребця, права дещо нижче – на рівні XII грудного-II поперекового хребця. Нирка має 2 кінці (верхній – тупий і нижній – дещо загострений), 2 краї (бічний – опуклий і присередній – увігнутий), 2 поверхні (передня – опукла і задня – більш плоска) і вкрита трьома оболонками: волокнистою капсулою, жировою капсулою, фасцією нирки. На присередньому краї містяться ниркові ворота, звідки виходить сечовід і через які

проходять судини та нерви. Паренхіма нирки складається з коркової та мозкової речовини (рис. 68). Коркова речовина розташована по периферії нирки, а також дає відростки у мозкову речовину – ниркові стовпи. Мозкова речовина має форму пірамід. Верхівки 2-3 пірамід утворюють нирковий сосочок, який виступає у малу ниркову чашечку. Кілька малих ниркових чашечок об'єднуються у велику ниркову чашечку. Великі ниркові чашечки утворюють ниркову миску, яка переходить у сечовід.



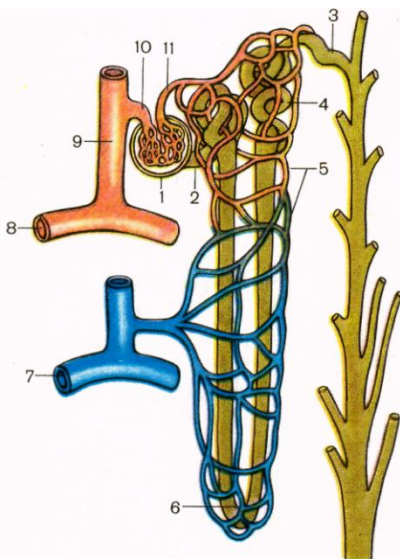
- 1, 8, 9 – коркова речовина;
- 2 – мозкова речовина (піраміда);
- 3 – верхівки пірамід;
- 4 – ниркові стовпи;
- 5 – основа піраміди;
- 6 – нирковий сосочок;
- 7 – малі ниркові чашки;
- 10 – фіброзна капсула;
- 11 – сечовід;
- 12 – велика ниркова чашка;
- 13 – ниркова миска;
- 14 – ниркова вена;
- 15 – ниркова артерія.

**Рис. 68.** Фронтальний розріз нирки.

Структурною морфо-функціональною одиницею нирки є нефрон (рис. 69). Він складається з капсули (Боумена) та системи прямих і звивистих канальців довжиною 50-55 мм. Капсула охоплює судинний клубочок (Шумлянського) і утворює разом з ним ниркове тільце (рис. 70). У одній нирці нараховується близько 1 млн. нефронів.

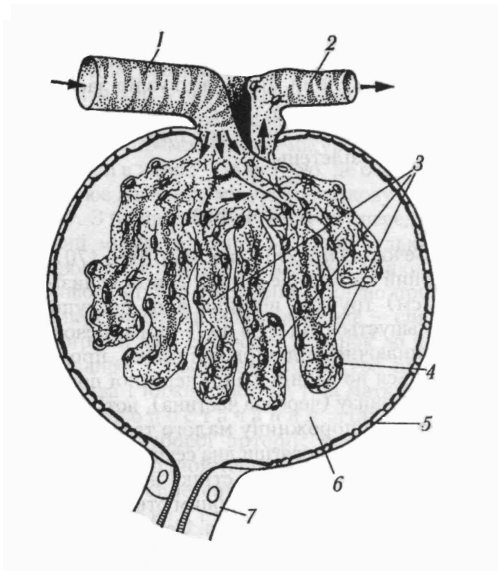
Ниркова артерія несе у нирку артеріальну кров. У нирці вона кілька разів розгалужується і короткі приносні артеріоли утворюють судинні клубочки, охоплені капсулами нефронів. Капіляри судинних клубочків зливаються у виносні артеріоли, по яким рухається артеріальна кров. Виносні артеріоли формують вторинні капілярні сітки, які густо обплітають прямі та звивисті канальці. Канальці зливаються у венули, венули у вени і ниркова вена виносить венозну кров з нирки. З капілярів судинного клубочка у просвіт капсули фільтрується рідка частина крові. Через нирку за добу протікає біля 2000 л крові.

Крізь пори не можуть пройти клітини крові та білкові молекули, але крізь них легко проходять речовини, розчинені у плазмі крові. Позбавлена білка плазма, яка просочилася в капсулу, називається первинною сечею, її об'єм складає більше 100 л на добу. З капсули первинна сеча переходить у канальці нефрона, через стінки яких у капіляри вторинної сітки відбувається зворотне всмоктування 99% рідини з розчиненими у ній корисними речовинами.



- 1 – ниркове тільце;
- 2 – проксимальна частина канальця нефрона;
- 3 – з'єднувальна частина;
- 4 – дистальна частина канальця нефрона;
- 5 – вторинна капілярна сітка;
- 6 – петля нефрона;
- 7 – дугова вена;
- 8 – дугова артерія;
- 9 – міжчасточкова артерія;
- 10 – приносяна артеріола;
- 11 – виносна артеріола.

**Рис. 69.** Схема будови нефрона.



- 1 – приносяна артеріола;
- 2 – виносна артеріола;
- 3 – судинний клубочок;
- 4 – внутрішня стінка капсули клубочка;
- 5 – зовнішня стінка капсули клубочка;
- 6 – просвіт капсули;
- 7 – проксимальний каналець.

**Рис. 70.** Будова ниркового тільця.

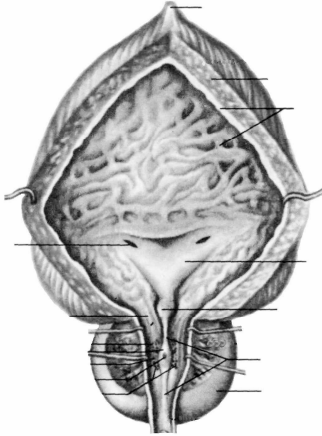
Невсмоктана частина первинної сечі (1-1,5 л) є вторинною сечею, у якій концентруються шлаки та надлишок солей. Ця сеча виділяється під час сечовипускання.

Таким чином, саме нирки є органом сечоутворення, а сечоводи, сечовий міхур та сечівник відносяться до сечовивідних шляхів.

**Сечовід** є еластичною трубкою довжиною близько 30 см, діаметром від 3 до 8 мм. Починається від ниркової миски, спускається по задній стінці черевної порожнини у порожнину малого таза, де пронизує навскіс дно сечового міхура. Сечовід має три фізіологічних звуження – на виході з ниркової миски, при переході у порожнину малого таза, на вході у сечовий міхур. Стінка сечовода складається з 3 оболонок: 1) слизова оболонка, 2) м'язова (верхня частина двошарова – поздовжні та колові м'язові волокна, нижня тришарова – внутрішні та зовнішні поздовжні та середні колові волокна), 3) адвентиціальна.

**Сечовий міхур** – це порожнистий орган еліпсоподібної форми, розташований у порожнині малого таза безпосередньо за лобковим симфізом. Його ємкість 350-750 см<sup>3</sup>. У сечовому міхурі

розрізняють тіло, дно і шийку. Стінка сечового міхура тришарова. Ззаду міхур частково вкритий серозною оболонкою (рис. 71).



*Завдання 1.*

На рис. 71 позначити такі елементи:

- 1 – середина пупкова зв'язка;
- 2 – верхівка;
- 3 – тіло;
- 4 – дно;
- 5 – м'язова оболонка;
- 6 – слизова оболонка;
- 7 – вічко сечовода;
- 8 – внутрішнє вічко сечівника;
- 9 – передміхурова залоза.

**Рис. 71.** Сечовий міхур.

## РЕКОМЕНДОВАНА ЛІТЕРАТУРА

### ОСНОВНА

1. Иваницкий М.Ф. Анатомия человека (с основами динамической и спортивной морфологии): Учеб. для ин-тов физ. культ. – М.: Физкультура и спорт, 1985.
2. Козлов В.И. Анатомия человека, М., 1978.
3. Коляденко Г.І. Анатомія людини: Підручник. – К.: Либідь, 2001.
4. Сауляк-Савицька М.М. Анатомія людини. Посібник. – К.: Рад. школа, 1966.
5. Синельников Р.Д. Атлас анатомии человека. – т. 1-3. – М.: Медицина, 1979.
6. Федонюк Я.І., Мицкан Б.М., Попель С.Л. та інші. Функціональна анатомія: Підручник для студентів навчальних закладів з фізичного виховання і спорту III та IV рівнів акредитації/За редакцією Федонюка Я.І., Мицкана Б.М. – Тернопіль: Навчальна книга – Богдан, 2008.
7. Хоменко Б.Г. Анатомія людини. Практикум: Навч. посібник. – К.: Вища школа, 1991.

### ДОДАТКОВА

1. Курепина М.М., Воккен Г.Г. Анатомия человека. Атлас. – М.: Просвещение, 1979.
2. Курепина М.М., Воккен Г.Г. Анатомия человека. Учебник. – М.: Просвещение, 1979.
3. Никитюк Б.А., Гладышева А.А. Анатомия и спортивная морфология (практикум): Учебное пособие для институтов физической культуры. – М.: Физкультура и спорт, 1989.
4. Сапин М.Р., Билыч Ч.Л. Анатомия человека. Учебник. – М.: Высшая школа, 1989.
5. Свиридов О.І. Анатомія людини, К.: Вища школа, 2000.
6. Старушенко Л.І. Анатомія і фізіологія людини. – К.: Вища школа, 1992.
7. Чернокульский С.Т., Ермольев В.О. Анатомія кісток та їх з'єднань: Навч. посібник. – К.: НМУ, 1998.
8. Шапаренко П.П., Смольський Л.П. Анатомія людини: У 2 т.- К.: Здоров'я, 2003.