

**ВІННИЦЬКИЙ ДЕРЖАВНИЙ
ПЕДАГОГІЧНИЙ УНІВЕРСИТЕТ ІМЕНІ
МИХАЙЛА КОЦЮБИНСЬКОГО**

МАЦЕЙКО І.І., БОЙКО М.О., СПРИНЬ О.Б.

АНАТОМІЯ ЛЮДИНИ ОСТЕОЛОГІЯ

НАВЧАЛЬНО-МЕТОДИЧНИЙ ПОСІБНИК

ВІННИЦЯ 2023

**ВІННИЦЬКИЙ ДЕРЖАВНИЙ ПЕДАГОГІЧНИЙ
УНІВЕРСИТЕТ ІМЕНІ МИХАЙЛА КОЦЮБІНСЬКОГО**

ФАКУЛЬТЕТ ФІЗИЧНОГО ВИХОВАННЯ І СПОРТУ

**Кафедра медико-біологічних основ
фізичного виховання і фізичної реабілітації**

**АНАТОМІЯ ЛЮДИНИ
ОСТЕОЛОГІЯ**

НАВЧАЛЬНО-МЕТОДИЧНИЙ ПОСІБНИК

Вінниця 2023

УДК 572.781(075.8)

М 36

Рецензенти:

О. І. Башинська – кандидат медичних наук, доцент кафедри анатомії людини Вінницького національного медичного університету ім. М. І. Пирогова

П. В. Сарафинюк – кандидат біологічних наук, доцент кафедри біології Вінницького державного педагогічного університету імені Михайла Коцюбинського

Рекомендовано до друку Вченою радою Вінницького державного педагогічного університету імені Михайла Коцюбинського, протокол № 9 від 26 квітня 2023 року.

Мацейко І. І., Бойко М. О., Спринь О. Б.

М 36 Анатомія людини. Osteологія: навчально-методичний посібник / І. І. Мацейко, М. О. Бойко, О. Б. Спринь. – Херсон: Книжкове видавництво ФОП Вишемирський В.С., 2023. – 134 с., іл.

ISBN 978-617-7941-99-5 (електронне видання)

Навчально-методичний посібник містить сучасні відомості про будову та функціональне значення скелета людини та практичні завдання для лабораторних занять, самостійної роботи та тести для самоконтролю для студентів спеціальності 227 Фізична терапія, ерготерапія.

УДК 572.781(075.8)

ISBN 978-617-7941-99-5 (електронне видання)

© Мацейко І. І., 2023

© Бойко М. О., 2023

© Спринь О. Б., 2023

© ФОП Вишемирський В.С., 2023

ЗМІСТ

Передмова.....	5
Вступ.....	6
Основні анатомічні терміни.....	8
ТЕМА: Скелет тулуба.....	11
ТЕМА: Сполучення кісток тулуба.....	24
ТЕМА: Скелет верхньої кінцівки.....	31
ТЕМА: Сполучення кісток верхньої кінцівки.....	40
ТЕМА: Скелет нижньої кінцівки.....	54
ТЕМА: Сполучення кісток нижньої кінцівки.....	63
ТЕМА: Скелет голови.....	91
ТЕМА: Сполучення кісток черепа.....	122
Список використаних джерел	129
Рекомендована література.....	131
Відповіді на тести для самоконтролю.....	132
Відомості про авторів	133

ПЕРЕДМОВА

У системі підготовки фізичного терапевта надзвичайно важливе місце належить анатомії людини. Для ефективної професійної діяльності фізичний терапевт, асистент фізичного терапевта та ерготерапевта повинні досконало знати будову людського тіла, розуміти закономірності його розвитку. Крім того, анатомія вивчається першою з предметів медико-біологічного циклу і, таким чином, закладає фундамент для засвоєння фізіології людини, біомеханіки, основ патології, фізіології рухової активності, спортивної медицини, масажу, лікувальної фізичної культури та разом з ними необхідна для успішного опанування спеціальністю 227 Фізична терапія, ерготерапія.

Навчально-методичний посібник складений відповідно до навчальної програми дисципліни «Біологія та анатомія людини: Анатомія людини» факультету фізичного виховання і спорту. З метою глибшого засвоєння знань студентами та самоконтролю створено робочий зошит «Анатомія людини. Osteологія», який рекомендується застосовувати у комплекті з навчально-методичним посібником.

Навчально-методичний посібник з анатомії людини містить сучасні дані про будову скелета людини та сполучень скелета. Специфіка викладання анатомії вимагає розміщення у посібнику великої кількості ілюстрацій, які полегшують засвоєння матеріалу, та термінологічного словника. Анатомічна термінологія наведена відповідно до Українського стандарту Міжнародної анатомічної номенклатури.

Навчально-методичний посібник призначений для опрацювання навчального матеріалу студентами галузі знань 22 Охорона здоров'я, спеціальності 227 Фізична терапія, ерготерапія на лабораторних заняттях та для самоконтролю.

ВСТУП

Анатомія людини (від грецького *anatomne* – розсікаю) – наука, яка вивчає форму і будову тіла людини, усіх його частин і органів у зв'язку з їх функціями, розвитком та впливом умов зовнішнього середовища. Анатомія вивчає здорову живу людину, що знаходиться у своєму природному, нормальному стані.

Назва «анатомія» означає розтин, розсікання, адже основним методом пізнання внутрішньої будови тіла людини у давнину був метод розтину трупа ножом.

Основними методами дослідження в анатомії є:

- *макроскопічний;*
- *макро-мікроскопічний;*
- *мікроскопічний;*
- *гістохімічний;*
- *спектрофлуорометричний;*
- *рентгенологічний;*
- *ендоскопічний;*
- *ультразвуковий;*
- *термографічний;*
- *метод магнітно-резонансного зображення [4].*

Загальна характеристика тіла людини. Осі та площини

Тіло людини в цілому зберігає будову, притаманну усім хребетним: двополярність (головний та хвостовий кінці), двобічну симетрію, наявність осьового скелета, переважність парних органів, збереження деяких ознак метамерії.

Частинами тіла людини є: тулуб, шия, голова, дві верхні кінцівки і дві нижні кінцівки.

В анатомії умовно прийнято вивчати тіло людини у вертикальному симетричному положенні з опущеними руками, великі пальці яких повернуті назовні (таке положення тіла називається *анатомічним*).

При анатомічному описі користуються площинами і напрямками, що проходять через тіло відповідно до трьох площин і осей системи прямокутних координат.

Площини (зображені на рис.1.):

1. **Горизонтальна** – проведена через лобову і стрілову осі, лежить паралельно до лінії горизонту і ділить тіло на верхню і нижню частини.

2. **Лобова** площина вертикальна, проведена через лобову і вертикальну осі паралельно до поверхні лоба і ділить тіло на передній і задній відділи.

3. **Стрілова** площина теж вертикальна, проведена через стрілову і вертикальну осі, розділяє тіло у передньозадньому напрямку на праву і ліву частини. Стрілова площина, яка проходить через середину тіла і ділить його на дві симетричні половини – праву і ліву – називається серединною площиною [4].

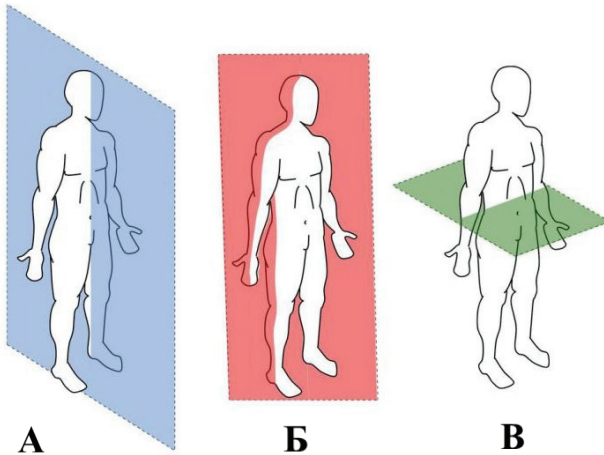


Рис. 1. Площини: А – стрілова (сагітальна), Б – лобова фронтальна), В – горизонтальна. *Взято з інтернет-ресурсу [24].*

Осі:

1. Лобова або фронтальна вісь (frons – лоб) проводиться горизонтально зліва направо.

2. Стрілова або сагітальна вісь (sagitta – стріла) теж горизонтальна, проводиться спереду назад.

3. Вертикальна вісь проводиться згори донизу.

Кожна вісь перпендикулярна до двох інших. Кожна площина проведена через дві взаємноперпендикулярні осі.

ОСНОВНІ АНАТОМІЧНІ ТЕРМІНИ

Axis – вісь

Verticalis – вертикальний

Horizontalis – горизонтальний

Sagittalis – стріловидний

Frontalis – лобний

Transversalis – поперечний

Longitudinalis – поздовжний

Superior – верхній

Inferior – нижній

Ventralis – вентральний – черевний (передній)

Dorsalis – дорзальний – спинний (задній)

Anterior – передній

Posterior – задній

Medialis – медіальний – присередній (серединний)

Lateralis – латеральний – бічний (зовнішній)

Internus – внутрішній

Externus – зовнішній

Dexter – правий

Cranialis – черепний

Caudalis – хвостовий

Sinister – лівий

Proximalis – проксимальний – ближчий до тулуба

Distalis – дистальний – віддалений від тулуба

Flexio – згинання

Extensio – розгинання

Abductio – відведення

Adductio – приведення

Pronatio – привертання (обертання досередини)

Supinatio – відвертання (обертання назовні)

Circumductio – колове обертання

Angulus – кут

Apex – верхівка

Basis – основа

Arcus – дуга

Columna – стовп

Capitulum – головка

Regio – область
Lamina – пластинка
Radix – корінь
Ramus – гілка
Foramen – отвір
Hiatus – роз твір
Canalis – канал
Incisura – вирізка
Fissura - щілина
Sulcus – борозна
Fossa, fossula - яма, ямочка
Fovea, foveola - ямка, ямочка
Cavum - порожнина
Antrum – печера
Sinus - синус, пазуха
Septum – перегородка
Condylus – виросток
Epicondylus – надвиросток
Brevis – короткий
Longus – довгий
Truncus – тулуб
Caput – голова
Trochlea – блок
Cervix – шия, шийка
Collum – шия
Tuber – горб
Tuberculum – горбок
Tuberositas – горбистість
Processus – відросток
Spina – ость
Crista – гребінь
Pecten – гребінь
Labium – губа
Eminentia – підвищення
Protuberantia – виступ
Cornu – ріг
Periosteum – окістя

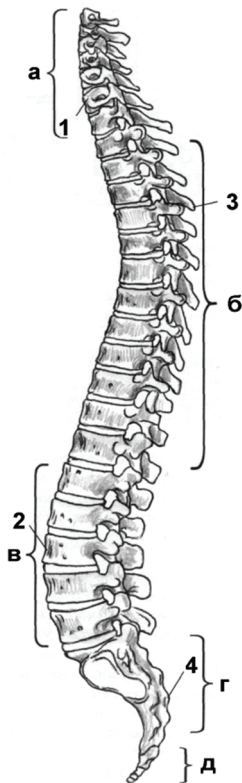
Os – кістка
Substantia compacta – щільна речовина
Substantia spongiosa – губчаста речовина
Cavum medullare – кістково-мозкова порожнина
Medulla osseum rubrum – червоний кістковий мозок
Medulla osseum flavum – жовтий кістковий мозок
Corpus – тіло
Diaphysys – діафіз, тіло кістки
Extremitas – кінець
Epiphysis – епіфіз
Articulatio – суглоб
Articularis – суглобовий
Manus – кисть
Facies – поверхня, лице
Margo – край
Cranium – череп
Brachium – плече
Anterbrachium – передпліччя
Pes – стопа
Pectus – груди
Thorax – грудна клітка
Dorsum – спина
Pelvis – таз
Membrum inferius – нижня кінцівка
Membrum superius – верхня кінцівка
Abdomen – живіт
Femur – стегнова кістка
Crus – гомілка
Magnus – великий
Major – великий
Majus – великий
Parvus – малий
Minor – малий
Minus – малий [4].

ТЕМА: СКЕЛЕТ ТУЛУБА (КІСТКИ ТУЛУБА)

OSSA TRUNCI

Мета: навчитись вільно орієнтуватись в анатомії скелета людини, вивчити особливості будови хребта як осьової частини скелета, відмінності в будові хребців різних відділів, будову кісток грудної клітки.

Обладнання: скелет людини, набори кісток, анатомічний атлас.



Скелет тулуба утворюють хребтовий стовп (*colúmna vertebrális*) та грудна клітка (*thorax*). **Хребтовий стовп** або **хребет** складається з 33-34 окремих **хребців** (*vértebrae*), з'єднаних між собою, які поділяються на 5 відділів: шийний (7 хребців), грудний (12), поперековий (5), крижовий (5), куприковий (4-5) (рис. 2).

Хребці відносяться до коротких губчастих кісток.

Рис. 2. Хребтовий стовп:

- а – шийні хребці;
- б – грудні хребці;
- в – поперекові хребці;
- г – крижова кістка;
- д – куприк;
- 1-шийний лордоз;
- 2-поперековий лордоз;
- 3-грудний кіфоз;
- 4-крижовий кіфоз.

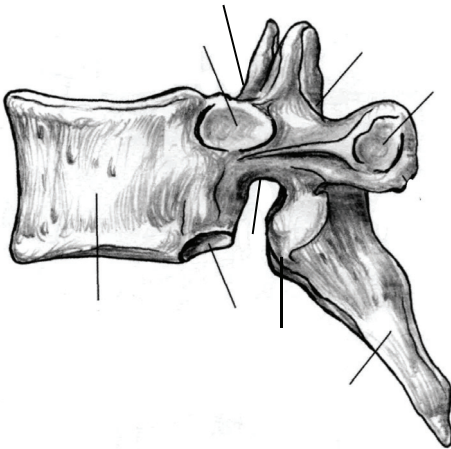
Завдання 1. Вивчіть характеристику хребтового стовпа, використовуючи рис. 2.

Розглянемо будову *типового* – *грудного* – хребця. Хребець (vértebra) має масивне, направлене вперед *тіло (corpus)*, від якого відходить *дуга (arcus)*. Тілом і дугою обмежений *хребцевий отвір (forámen vertebrále)*. Сукупність хребцевих отворів утворює *хребтовий канал (canalis vertebrális)*, у якому міститься спинний мозок. Від дуги відходить 7 відростків. *Остистий відросток (procéssus spinósus)* непарний, направлений назад і донизу, парний *поперечний відросток (procéssus transvérsus)* направлений в сторони. До них приєднуються м'язи і зв'язки. 4 *суглобові відростки* – 2 *верхні* та 2 *нижні (processus articulares superiores et inferiores)* з'єднують хребці між собою. У місцях з'єднання дуги з тілом знаходяться *верхня та нижня хребцеві вирізки (incisurae vértebrales superior et inferior)*. Вирізки суміжних хребців обмежують правий і лівий *міжхребцевий отвір (forámen intervertebrále)*, крізь які виходять спинномозкові нерви.

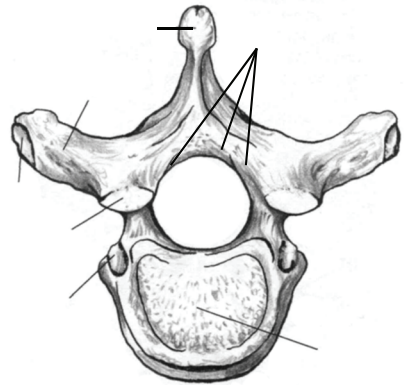
Шийні хребці (vértebrae cervicales) мають невеликі тіла, хребцеві отвори трикутної форми (рис.4). У поперечних відростках є отвори, крізь які проходять хребтові артерія та вена. Зверху на поперечному відростку розташована *борозна спинномозкового нерву (súlcus nérví spinális)*. Поперечний відросток закінчується *переднім і заднім горбками*. Передній горбок шостого шийного хребця називають *сонним горбком (tuberculum caroticum)*, оскільки до нього для зупинки кровотечі може бути притиснута сонна артерія. Остисті відростки II та III-VI шийних хребців (*типових шийних*) короткі, на кінцях роздвоєні, відходять від дуг горизонтально.

I шийний хребець, атлант (átlas) не має тіла та остистого відростка. Атлант складається з двох *дуг, передньої і задньої (arcus anterior et arcus posterior)* та *бічних мас (massae laterals)*. Хребцевий отвір великий, округлої форми. Спереду на передній дузі знаходиться *передній горбок (tubérculum antérius)*, ззаду – *заглибина – ямка зуба (fóvea déntis)* для з'єднання із зубом другого шийного

хребця. На задній дузі атланта знаходиться *задній горбок (tubérculum postérius)*. На бічних масах розташовані верхні та нижні суглобові поверхні. *Верхня суглобова поверхня (fácies articularis superior)* має овальну форму, вона з'єднується з виростком потиличної кістки. *Нижня суглобова поверхня (fácies articularis inferior)* округла, служить для з'єднання з другим шийним хребцем. На верхній поверхні задньої дуги атланта помітна *борозна хребтової артерії (sulcus artériae vertebrális)*.



а



б

Рис. 3. Грудний хребець.

Завдання 2. На рис. 3 позначити такі елементи:

а) вигляд збоку:

- 1 – тіло;
- 2 – верхня реброва пів'ямка;
- 3 – верхня хребцева вирізка;
- 4 – верхній суглобовий відросток;
- 5 – поперечний відросток;
- 6 – остистий відросток;
- 7 – нижній суглобовий відросток;
- 8 – нижня хребцева вирізка;
- 9 – нижня реброва пів'ямка.

б) вигляд зверху:

- 10 – corpus;
- 11 – arcus;
- 12 – procéssus spinósus;
- 13 – procéssus transvérsus;
- 14 – forámen vertebrále;
- 15 – procéssus articulares superiores;
- 16 – fôvea costáles
procéssus transvérsus.

II шийний хребець, осьовий (axis) має відросток – зуб, який є тілом атланта, що в процесі розвитку приєднався до тіла осьового хребця. Атлант разом з головою обертається навколо зуба. **Зуб (dens)** має верхівку і дві суглобові поверхні – передню і задню. На тілі осьового хребця є верхні суглобові поверхні для з'єднання з атлантом та нижні суглобові поверхні для з'єднання з третім шийним хребцем.

Остистий відросток **VII шийного хребця, виступаючого (vertebra prominens)** не має роздвоєння, довший від інших, товщий, різко виступає під шкірою.

Завдання 3. Виписати назви шийних хребців:

- I шийний хребець –
- II шийний хребець –
- III-VI шийні хребці –
- VII шийний хребець –

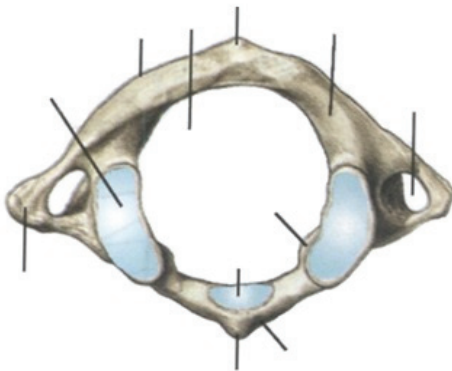


Рис. 4. Атлант. Вигляд зверху.

Завдання 4.

На рис. 4 позначити такі елементи:

- 1 – передня дуга;
- 2 – задня дуга;
- 3 – бічна маса;
- 4 – верхня суглобова поверхня;
- 5 – поперечний відросток;
- 6 – поперечний отвір;
- 7 – верхня суглобова поверхня;
- 8 – поперечний відросток;
- 9 – поперечний отвір.

Завдання 5.

На рис. 5 позначити такі елементи:

- 1 – тіло;
- 2 – зуб;
- 3 – поперечний відросток;
- 4 – верхня суглобова поверхня;
- 5 – нижня суглобова поверхня.

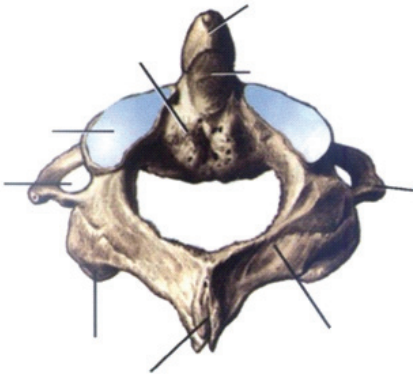
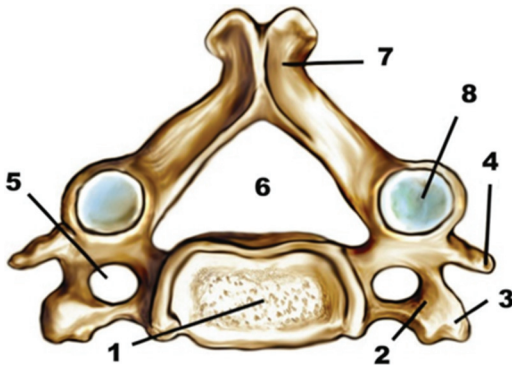


Рис. 5. Осьовий хребець. Вигляд спереду.



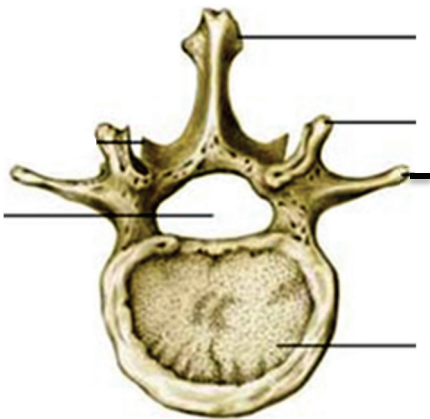
- 1 – тіло;
- 2 – поперечний відросток;
- 3 – передній горбок;
- 4 – задній горбок;
- 5 – поперечний отвір;
- 6 – хребцевий отвір;
- 7 – остистий відросток;
- 8 – верхня суглобова поверхня.

Рис. 6. Типовий шийний хребець. Вигляд зверху.

Грудні хребці (*vértebrae thoracicae*) мають більш масивні тіла, хребцеві отвори у них округлої форми. На тілі II-IX грудних хребців є верхня та нижня *реброва пів'ямка (fóvea costales)* – для з'єднання з головками ребер. Нижня пів'ямка вищерозташованого хребця разом з верхньою пів'ямкою нижчерозташованого хребця утворюють реброву ямку для з'єднання з головкою відповідного ребра. На тілі I грудного хребця є верхні ямки для з'єднання з головками перших ребер, а також нижні пів'ямки. X грудний

хребець має тільки верхні пів'ямки для головок десятих ребер, а XI і XII хребці мають повні ямки для відповідних ребер. Спереду на поперечних відростках знаходяться суглобові поверхні для з'єднання з горбками ребер (крім XI і XII хребців). Суглобові відростки розташовані у лобовій площині. Остисті відростки грудних хребців нахилені донизу для протидії перерозгинанню хребта.

Поперекові хребці (*vértebrae lumbáles*) відрізняються масивністю тіла, хребцевим отвором трикутної форми, коротким, але товстим остистим відростком, направленим горизонтально. Поперечні відростки розташовані у лобовій площині. Ззаду на основі кожного поперечного відростка знаходиться *додатковий відросток (*procéssus accessorius*)*. Суглобові поверхні верхніх суглобових відростків направлені медіально, а нижніх – латерально. Збоку від верхнього суглобового відростка знаходиться невеликий соскоподібний відросток (*procéssus mamilláris*).



Завдання 6.

На рис. 7 позначити такі елементи:

- 1 – тіло;
- 2 – хребцевий отвір;
- 3 – поперечний відросток;
- 4 – верхній суглобовий відросток;
- 5 – остистий відросток.

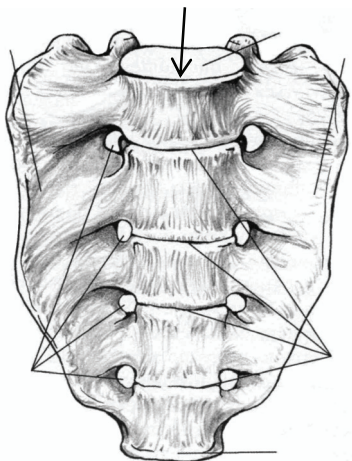
Рис. 7. Поперековий хребець. Вигляд зверху.

Крижові хребці (*vértebrae sacráles*) приблизно у 20 років зростаються в одну **крижову кістку (*os sacrum*)**. Вона має трикутну

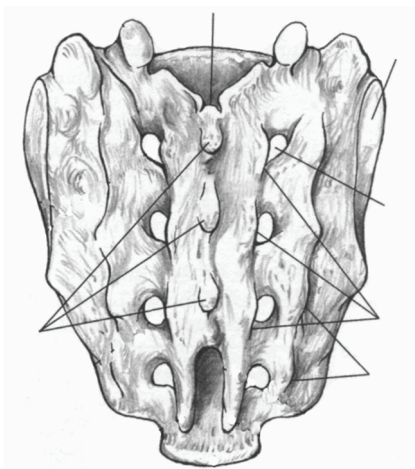
форму, *основною (basis)* направлена догори, *верхівкою (apex)* донизу. В області основи крижової кістки спереду виступає вперед *мис (promontórium)*, а в дорзо-латеральному напрямі розташовані суглобові відростки, які сполучаються з нижніми суглобовими відростками п'ятого поперекового хребця. На ввігнутій *передній (тазовій) поверхні* виділяються *поперечні лінії (lineae transvérsae)*, які є слідами зрощування тіл хребців. На опуклій *задній поверхні* кістки внаслідок зрощення остистих відростків утворюється *серединний крижовий гребінь (crista sacrális mediána)*. По боках від нього розміщуються *проміжні (crista sacrális intermédia)* та *бічні крижові гребені (crista sacrális laterális)*, утворені внаслідок зрощення суглобових та поперечних відростків. *Крижовий канал (canális sacrális)* є продовженням хребтового каналу, внизу він переходить у *крижовий розтвір (hiátus sacrális)*. З боків розтвір обмежується парним *крижовим рогом (córnú sacrále)*. Крізь 4 пари *передніх (foramina sacrália anterióra)* та 4 пари *задніх крижових отворів (foramina sacrália posterióra)* виходять нерви та судини. На *бічних частинах (pars laterális)* розташовані *вушкоподібні поверхні (fácies auriculáris)*, які сполучаються з однойменними поверхнями клубових кісток. Між вушкоподібною поверхнею та бічним крижовим гребенем виділяють *горбистість крижової кістки (tuberósitas ossis sacri)*, до якої прикріплюються м'язи і зв'язки.

Куприкова кістка (ós sóccygis) або **куприк (socsyx)** має трикутну форму. Він складається з 4-5 недорозвинених хребців, що зрослися між собою. Його основа повернута вгору, верхівка – вниз. Для з'єднання з крижовою кісткою є *куприковий ріг (córnú sóccýgeum)*.

Хребтовий стовп дорослої людини має вигини вперед – **лордозу** (шийний та поперековий) та вигини назад – **кіфозу** (грудний та крижово-куприковий), які гасять струси тіла під час ходіння, бігу, стрибків (рис. 2).



а



б

Рис. 8. Крижова кістка.

Завдання 7. На рис. 8 позначити такі елементи:

а) передня поверхня:

- 1 – основа;
- 2 – верхівка;
- 3 – бічні частини;
- 4 – передні крижові отвори;
- 5 – поперечні лінії;
- 6 – мис;
- 7 – суглобовий відросток.

б) задня поверхня:

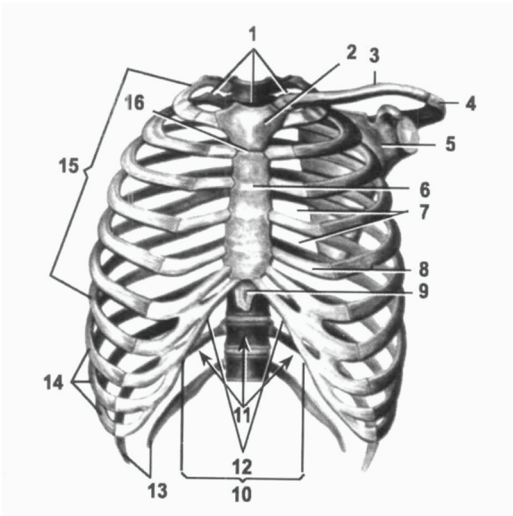
- 8 – крижовий канал;
- 9 – серединний крижовий гребінь;
- 10 – проміжний крижовий гребінь;
- 11 – бічний крижовий гребінь;
- 12 – задні крижові отвори;
- 13 – вушкоподібна поверхня;
- 14 – горбистість крижової кістки;
- 15 – крижовий ріг.

Грудна клітка (thorax) складається з 12 пар ребер та груднини (рис. 9). **Ребра (costa)** – це довгі губчасті вигнуті пластинки, які мають *тіло* і 2 *кінці* – *передній* і *задній* (рис. 10). На тілі розрізняють *зовнішню* та *внутрішню поверхні*, *верхній* та *нижній краї*. На внутрішній поверхні нижнього краю є *борозна ребра*, у якій залягають нерви та судини. Задній кінець має *головку*, *шийку* і *горбок*. На головках II-X ребер є *гребінь головки ребра*

(*crista cápitís cóstae*), який розділяє суглобову поверхню на дві частини, відповідно до двох пів'ямок на сусідніх грудних хребцях.

Передній кінець ребра складається з хряща.

Особливістю першого ребра є його горизонтальне розташування, в ньому виділяють *верхню* та *нижню поверхні*, *зовнішній* та *внутрішній краї* (рис. 11). На верхній поверхні *горбок переднього драбинчастого м'яза* (*tubérculum mýsculi scaléni anterióris*) розділяє дорзально розташовану *борозну підключичної артерії* (*súlcus artériae subcláviae*) і розташовану вентрально *борозну підключичної вени* (*súlcus vénae subcláviae*). На тілі другого ребра виділяється *горбистість переднього зубчастого м'яза* (*tuberósitas mýsculi serráti anterióris*).



- 1 – верхній отвір грудної клітки;
- 2 – ручка груднини;
- 3 – ключиця;
- 4 – надплечовий відросток;
- 5 – лопатка;
- 6 – тіло груднини;
- 7 – міжреброві проміжки;
- 8 – ребровий хрящ;
- 9 – мечоподібний відросток;
- 10 – реброва дуга;
- 11 – нижній отвір грудної клітки;
- 12 – підгруднинний кут;
- 13 – коливні ребра;
- 14 – несправжні ребра;
- 15 – справжні ребра;
- 16 – кут груднини.

Рис. 9. Грудна клітка.

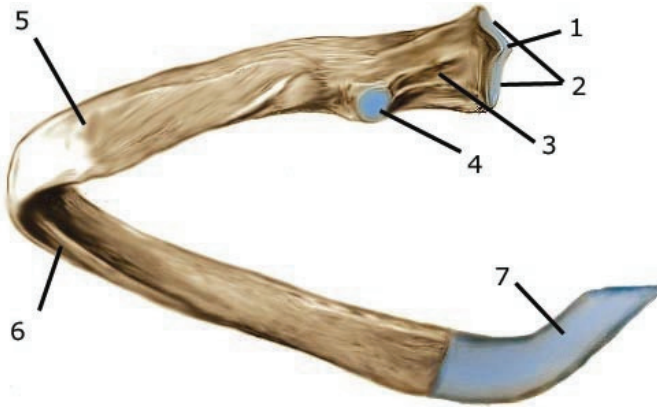


Рис. 10. Будова ребра: 1 – гребінь головки ребра; 2 – головка; 3 – шийка; 4 – горбок; 5 – кут ребра; 6 – борозна ребра; 7 – ребровий хрящ.

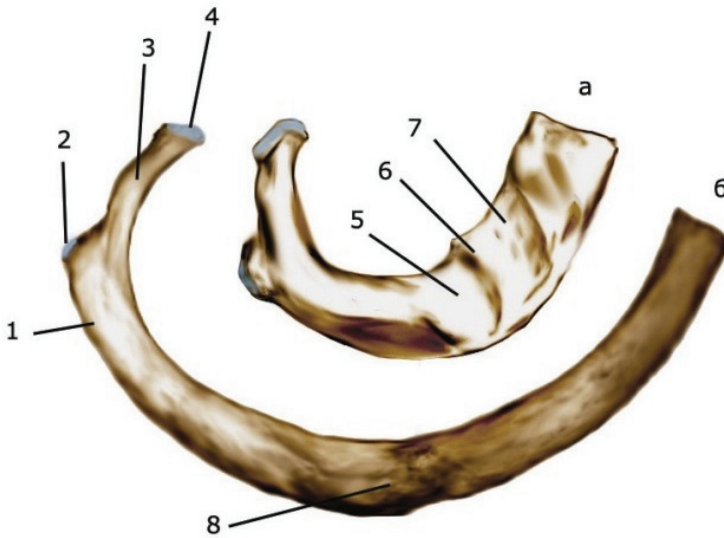


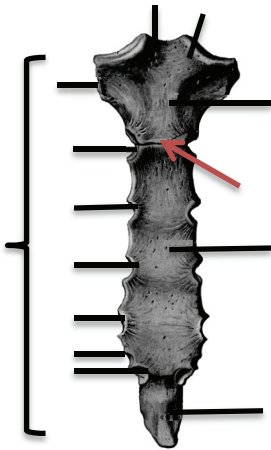
Рис. 11. Перше праве ребро (а) і друге праве ребро (б).

Вигляд зверху: 1 – кут ребра; 2 – горбок ребра; 3 – шийка ребра; 4 – головка ребра; 5 – борозна підключичної артерії; 6 – горбок переднього драбинчастого м'яза; 7 – борозна підключичної вени; 8 – тіло ребра.

I-VII пари ребер приєднуються передніми кінцями до груднини. Це *справжні ребра*. VIII-X пари утворюють *реброву дугу*, яка кріпиться до хряща VII ребра. Це *несправжні ребра*. XI та XII пари закінчуються вільно у товщі м'язів і називаються *вільними* або *коливними*.

Груднина (sternum) – непарна плоска губчаста кістка, яка складається з трьох частин: *ручки (manubrium sterni)*, *тіла (corpus sterni)* та *мечоподібного відростка (processus xiphoideus)*. На верхньому краю ручки є непарна *яремна вирізка (incisura jugularis)*, по боках – парні *ключичні вирізки (incisurae claviculares)*. З'єднання ручки груднини з її тілом утворює кут груднини (*angulus sterni*), біля якого прикріплюється II ребро, що є орієнтиром для визначення інших ребер. На бічних поверхнях груднини розташовані 7 пар *ребрових вирізок (incisurae costales)*.

Завдання 8. На рис. 12 позначити такі елементи:



- 1 – ручка;
- 2 – тіло;
- 3 – мечоподібний відросток;
- 4 – яремна вирізка;
- 5 – ключична вирізка;
- 6 – кут груднини;
- 7 – реброві вирізки.

Рис. 12. Груднина. Вигляд спереду.

Завдання 9. Випишіть латинські терміни з теми за прикладом наведеним нижче:

№	Термін українською мовою	Термін латинською мовою
1.	хребтовий стовп	colúmna vertebrális
2.		

Тести для самоконтролю

- Хребцевий отвір грудного хребця:
а) квадратний; б) трикутний; в) округлий.
- З яких частин складається *vértebra*:
а) тіла і п'яти відростків;
б) тіла, дуги і семи відростків;
в) тіла, дуги і чотирьох відростків;
г) дуги і семи відростків.
- Структурними елементами якої кістки є: *promontórium*, *fácies auriculáris* та *lineae transvérsae*:
а) ребра;
б) крижової кістки;
в) груднини.
- Структурним елементом якої кістки є *tubérculum músculi scaléni anterióris*:
а) I шийного хребця;
б) грудного хребця;
в) I ребра;
г) X ребра.
- Кількість відростків у *vértebra próminens*:
а) 6; б) 5; в) 7.
- Скільки відростків є на тілі 5 шийного хребця:
а) 2; б) 4;
в) 7; г) 6.
- Скільки вигинів має хребет дорослої людини:
а) 1; б) 2;
в) 3; г) 4.

8. Кіфоз – це вигин хребта:

а) вперед; б) назад; в) s-подібний.

9. Вкажіть кількість справжніх ребер:

а) 12; б) 24; в) 14.

10. Груднина утворена з:

а) ручки, тіла та мечоподібного відростка;

б) верхівки та основи;

в) тіла, головки, шийки і горбка.

ТЕМА: СПОЛУЧЕННЯ КІСТОК ТУЛУБА

JUNCTURAE OSSI TRUNCI

Мета: розглянути класифікацію сполучень кісток, вивчити особливості сполучення кісток тулуба (хребців один з одним, ребер з хребцями та з грудниною).

Обладнання: скелет людини, набори кісток, анатомічний атлас.

Сполучення кісток хребта

Між хребцями є всі види з'єднань: безперервні та переривчасті.

Тіла хребців з'єднуються між собою за допомогою *міжхребцевих дисків (disci intervertebrales)*, які мають форму двоопуклої лінзи (рис. 13). Периферична частина міжхребцевого диска складається з волокнистого хряща, який утворює дуже міцне *фіброзне кільце (annulus fibrosus)*. Центральна частина представлена еластичною речовиною, яка називається *драглисте ядро (nucleus pulposus)*. Волокна фіброзного кільця з'єднують сусідні хребці між собою. Драглисте ядро, стиснене тілами двох сусідніх хребців, виконує роль амортизатора. У середині драглистого ядра часто є щілина, що перетворює синхондроз у напівперервне сполучення – **міжхребцевий симфіз**.

Діаметр міжхребцевого диска більший, ніж діаметр тіл хребців, тому диски виступають у вигляді валиків за межі тіл сусідніх хребців.

Товщина міжхребцевого диска залежить від місця розташування та від рухливості відповідного відділу хребта (у шийному відділі – 5-6 мм, у грудному – 3-4 мм, у поперековому – 10-12 мм). При тривалому навантаженні на хребет міжхребцеві диски сплющуються, тому зріст людини увечері може виявитись на кілька сантиметрів меншим, ніж вранці.

Крім того, суглобові відростки сусідніх хребців утворюють плоскі малорухомі комбіновані **дуговідросткові суглоби (articulationes zygapophysiales)**.

Завдання 1. Вивчіть характеристику зв'язок і суглобів хребта, використовуючи рис.13.

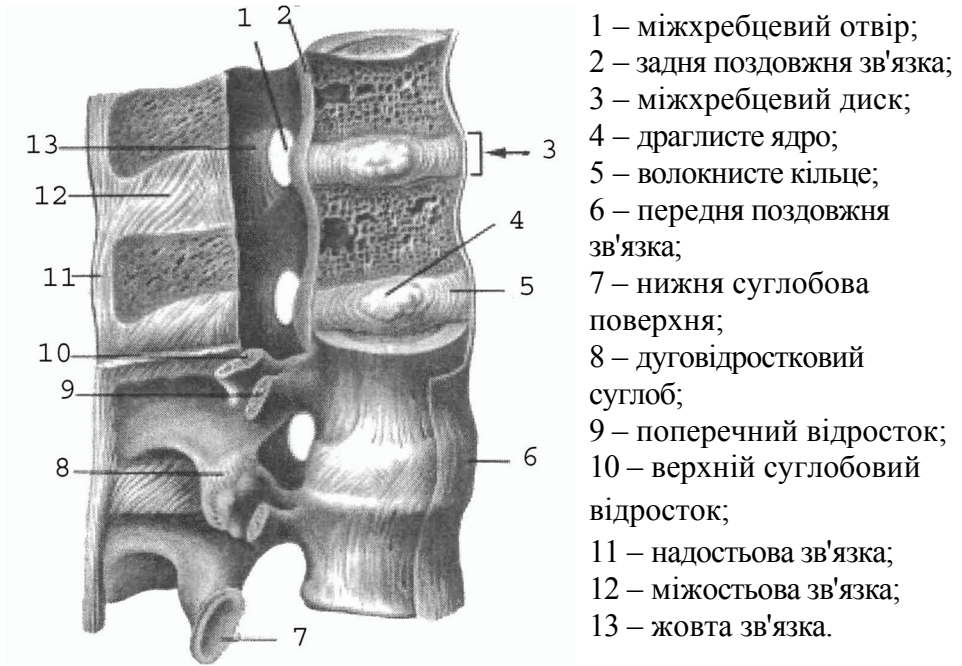


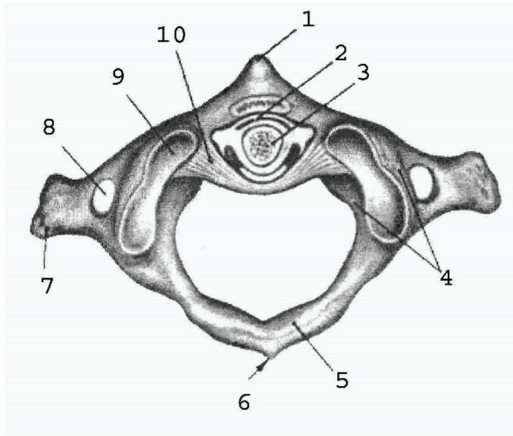
Рис. 13. Зв'язки і суглоби хребта

I і II шийні хребці сполучаються за допомогою серединного та бічних атланта-осьових суглобів (рис. 14). **Серединний атланта-осьовий суглоб (*articulatio atlantoaxialis mediána*)** утворений зубом осьового хребця та передньою дугою атланта. За формою суглоб циліндричний. Рухи (обертання) у ньому відбуваються навколо вертикальної осі (повороти голови праворуч та ліворуч). Суглоб зміцнює **поперечна зв'язка атланта (*ligamentum transversum atlantis*)**, натягнута позаду зуба осьового хребця між бічними масами атланта.

Бічний атланта-осьовий суглоб (*articulatio atlantoaxialis laterális*) складається з правого та лівого ізольованих суглобів. Він утворений нижніми суглобовими поверхнями атланта та верхніми

суглобовими поверхнями осьового хребця. Суглоб малорухомий, плоский, функціонує разом із серединним атланта-осьовим суглобом як обертовий комбінований суглоб.

Завдання 2. Вивчіть характеристику зв'язок і суглобів I та II шийних ребців, використовуючи рис.14.



- 1 – передній горбок атланта;
- 2 – серединний атланта-осьовий суглоб;
- 3 – зуб осьового хребця;
- 4 – бічна маса атланта;
- 5 – задня дуга атланта;
- 6 – задній горбок атланта;
- 7 – поперечний відросток атланта;
- 8 – поперечний отвір атланта;
- 9 – верхня суглобова поверхня атланта;
- 10 – поперечна зв'язка атланта.

Рис. 14. Зв'язки і суглоби I і II шийних хребців.

Хребтовий стовп укріплюють довгі та короткі зв'язки (рис. 13). До довгих відносяться *передня та задня поздовжні зв'язки (ligamentum longitudinale antérius et posterius)*. Передня поздовжня зв'язка тягнеться по передній поверхні тіл хребців і міжхребцевих дисків від атланта до крижової кістки. Вона запобігає надмірному розгинанню хребта. Задня поздовжня зв'язка проходить всередині хребтового каналу по задній поверхні тіл хребців і міжхребцевих дисків від осьового хребця до крижової кістки. Вона гальмує згинання хребта. До коротких зв'язок відносяться *жовті зв'язки (ligamenta fláva)*, натягнуті між краями дуг двох сусідніх хребців, *міжпоперечні та міжкостьові зв'язки (ligamenta intertransversária et interspinália)*. Завдяки своїй еластичності жовті

зв'язки зближують дуги та разом з пружністю міжхребцевих дисків сприяють випрямленню хребта і прямоходінню. Міжпоперечні зв'язки обмежують бічні рухи хребта у протилежний бік. Довга **надостьова зв'язка (*ligamentum supraspinále*)** тягнеться по верхівках остистих відростків хребців, її продовженням в області шиї є **каркова зв'язка (*ligamentum nuchae*)**. Каркова, міжостьові та надостьова зв'язки гальмують надмірне згинання хребта і голови.

Сполучення ребер з хребтовим стовпом та грудниною

Суглоб головки ребра (*articulatio cápitis cóstae*) утворений суглобовою поверхнею головки ребра та ребровими пів'ямками тіл хребців таким чином, що головка ребра з'єднується з тілами двох сусідніх хребців, за винятком I, XI, XII ребер, які з'єднуються з тілами лише одного хребця (рис. 15). За формою це кулястий суглоб.

Реброво-поперечний суглоб (*articulatio costotransversária*) належить до плоских суглобів (відсутній в XI, XII ребер). Він утворений суглобовою поверхнею горбка ребра та ребровою ямкою поперечного відростка хребця. Капсулу суглоба зміцнює **реброво-поперечна зв'язка (*ligamentum costotransversárium*)** (рис. 15).

Це комбінований, одноосьовий суглоб. Під час дихання відбувається обертання ребра навколо осі, яка проходить через головку, шийку та горбок ребра. Навколо цієї осі обертається лише задній кінець ребра, передній при цьому то піднімається, то опускається. Суглоб головки ребра та реброво-поперечний суглоби зміцнені також **верхньою реброво-поперечною зв'язкою (*ligamentum costotransversárium supérior*)** та **бічною реброво-поперечною зв'язкою (*ligamentum costotransversárium laterale*)** (рис.15).

Завдання 3. Вивчіть характеристику зв'язок і суглобів ребер і хребця, використовуючи рис. 15.

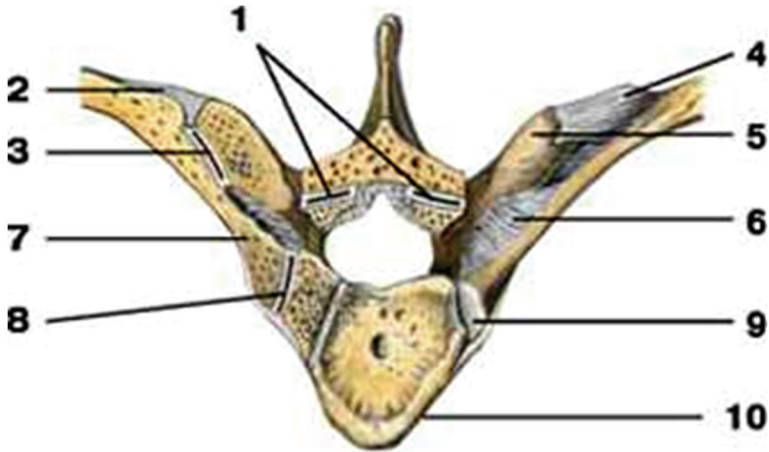


Рис. 15. Зв'язки і суглоби ребер і хребця: 1 – дуговідростковий суглоб; 2 – бічна реброво-поперечна зв'язка; 3 – **реброво-поперечний суглоб**; 4 – верхня реброво-поперечна зв'язка; 5 – поперечний відросток; 6 – реброво-поперечна зв'язка; 7 – шийка ребра; 8 – **суглоб головки ребра**; 9 – головка ребра; 10 – тіло хребця.

Перше ребро утворює з грудниною **постійний синхондроз**.

Груднинно-реброві суглоби (*articulationes sternocostales*) утворені ребровими хрящами II-VII ребер та ребровими вирізками груднини. Капсули цих суглобів фіксуються **променистими груднинно-ребровими зв'язками** (*ligamenta sternocostalea radiata*), які переходять на передню поверхню груднини і вплітаються у її окістя.

Передні кінці несправжніх ребер (VIII-X) з грудниною безпосередньо не з'єднуються, а сполучаються між собою та з хрящем VII ребра, утворюючи хрящову **реброву дугу** (*arcus costales*) (рис. 9).

6. Зв'язка, яка тягнеться по передній поверхні тіл хребців і міжхребцевих дисків від атланта до крижової кістки:
- а) жовта зв'язка;
 - б) передня поздовжня зв'язка;
 - в) задня поздовжня зв'язка;
 - г) каркова зв'язка.
7. *Annulus fibrósus* є структурним елементом:
- а) дуговідросткових суглобів;
 - б) міжхребцевих дисків;
 - в) серединного атланта-осьового суглоба.
8. Обертотим комбінованим суглобом є:
- а) бічні атланта-осьові та дуговідросткові суглоби;
 - б) бічні атланта-осьові суглоби;
 - в) серединний та бічні атланта-осьові суглоби;
9. Постійним синхондрозом з'єднуються:
- а) справжні ребра з грудниною;
 - б) VII-X пари ребер з грудниною;
 - в) I пари ребер з грудниною;
 - г) XI-XII пари ребер з грудниною.
10. Короткими зв'язками хребта є:
- а) жовті, міжпоперечні та надостьова зв'язки;
 - б) жовті, міжостьові та міжпоперечні зв'язки;
 - в) передня поздовжня зв'язка, надостьова зв'язка, жовті зв'язки.

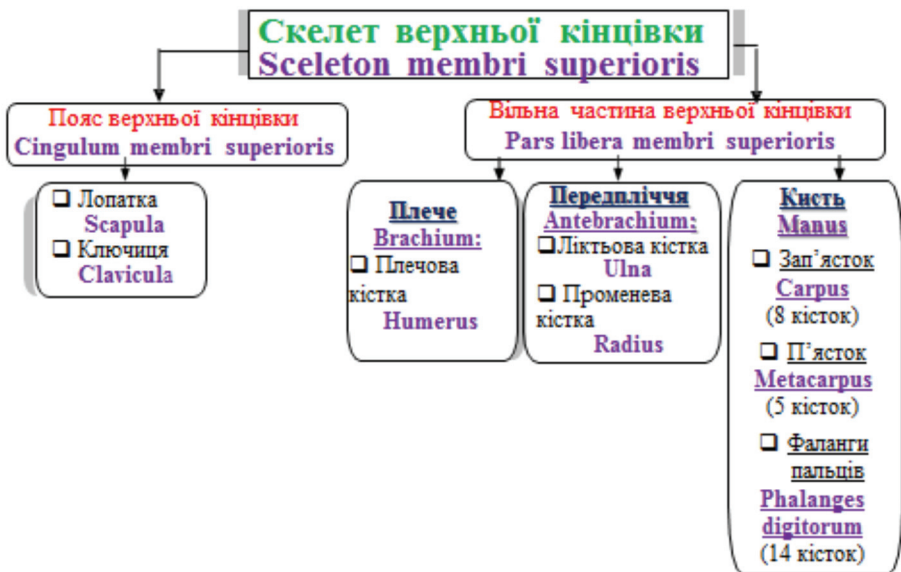
ТЕМА: СКЕЛЕТ ВЕРХНЬОЇ КІНЦІВКИ

SCELETON MEMBRI SUPERIORIS

Мета: навчитись добре орієнтуватись в кістках верхньої кінцівки, вміти знаходити і показувати окремі кістки та їх елементи.

Обладнання: скелет людини, кістки верхньої кінцівки, анатомічний атлас.

Скелет верхньої кінцівки поділяється на дві частини: скелет поясу верхньої кінцівки та скелет вільної верхньої кінцівки.



Завдання 1. Розгляньте схему скелету верхньої кінцівки.

Скелет поясу верхньої кінцівки (або плечового поясу) складається з лопатки і ключиці. Плечовий пояс з'єднує вільну верхню кінцівку з тулубом, до нього прикріплюються м'язи, він збільшує амплітуду рухів верхньої кінцівки. **Вільна верхня**

кінцівка складається з трьох відділів: *плеча (brachium)*, *передпліччя (antebrachium)* та *кисті (mánuš)*.

Лопатка (scápula) – плоска кістка трикутної форми (рис. 16), яка має 2 *поверхні* – *передню* і *задню (facies anterior et posterior)*, 3 *краї* – *присередній, бічний, верхній (margo mediális et laterális et superior)*, 3 *кути* – *верхній, нижній, бічний (ángulus superior et inferior et laterális)*. Бічний кут потовщений, із *суглобовою западиною (cávitas glenoidális)* для з'єднання з головкою плечової кістки. Вище суглобової поверхні є *дзьобоподібний відросток (processus coracoídeus)*.

Завдання 2. Вивчіть характеристику лопатки, використовуючи рис. 13.

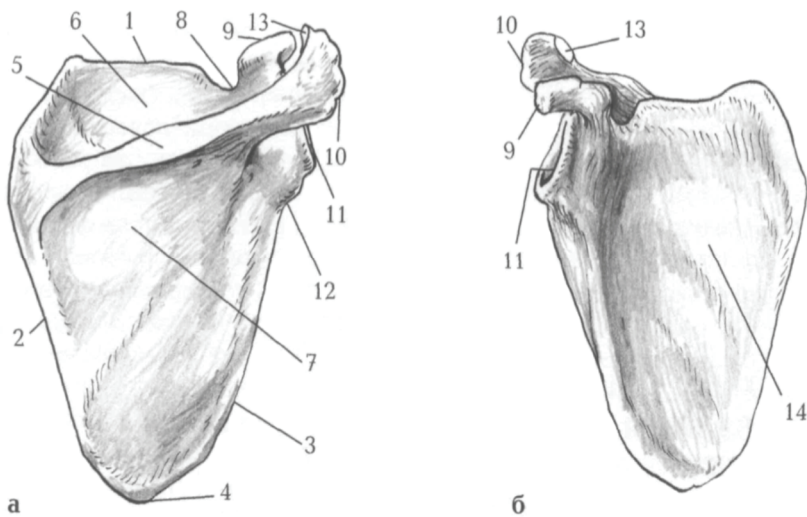
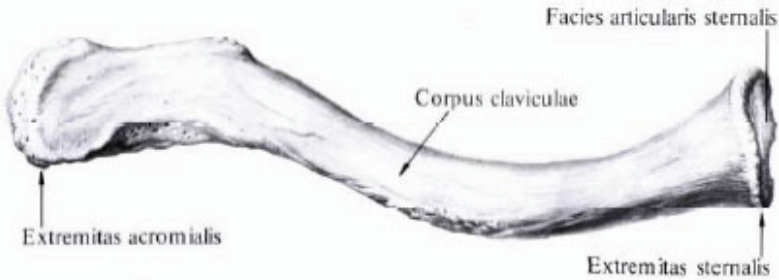


Рис. 16. Права лопатка: а – вигляд ззаду; б – вигляд спереду: 1 – верхній край; 2 – присередній край; 3 – бічний край; 4 – нижній кут; 5 – ость лопатки; 6 – надостьова ямка; 7 – підостьова ямка; 8 – вирізка лопатки; 9 – дзьобоподібний відросток; 10 – надплечовий відросток; 11 – суглобова западина; 12 – підсуглобовий горбок; 13 – ключична суглобова поверхня; 14 – підлопаткова ямка.

На задній поверхні лопатки від її верхнього кута до бічного тягнеться великий кістковий гребінь – *ость лопатки (spīna scāpulae)*, яка переходить у *надплечовий відросток (акроміон – acrómion)*. Над остю лопатки розташована *надостьова ямка (fóssa supraspinata)*, під нею – *підостьова (fóssa infraspinata)*.

Ключиця (clavícula) – кістка S-подібної форми, яка має *тіло (corpus clavículae)* та 2 *кінці* – потовщений *зрудинний (extrémitas sternális)* і сплющений *надплечовий (extrémitas acromiális)*. Верхня поверхня ключиці гладенька, нижня – шорстка (прикріплюються м'язи і зв'язки). Присередня частина ключиці вигнута вперед, а бічна – назад (рис. 17).

Ключиця, clavícula, права, вигляд зверху



Ключиця, clavícula, права, вигляд знизу

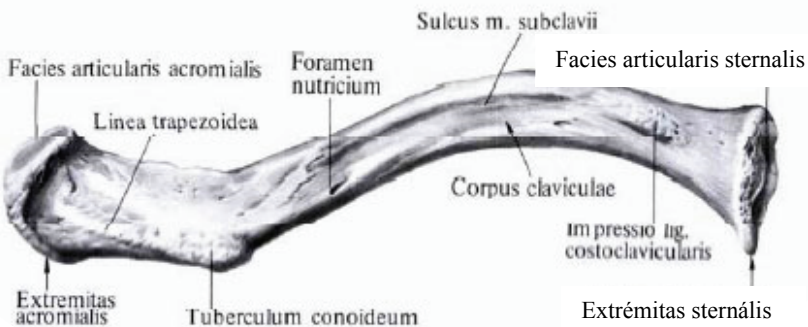


Рис. 17. Ключиця.

Плечова кістка (humerus) – довга трубчаста кістка (рис. 18), яка має **тіло (діафіз)** і 2 **кінці (епіфізи)**.

Завдання 3. Вивчіть характеристику плечової кістки, використовуючи рис. 18.

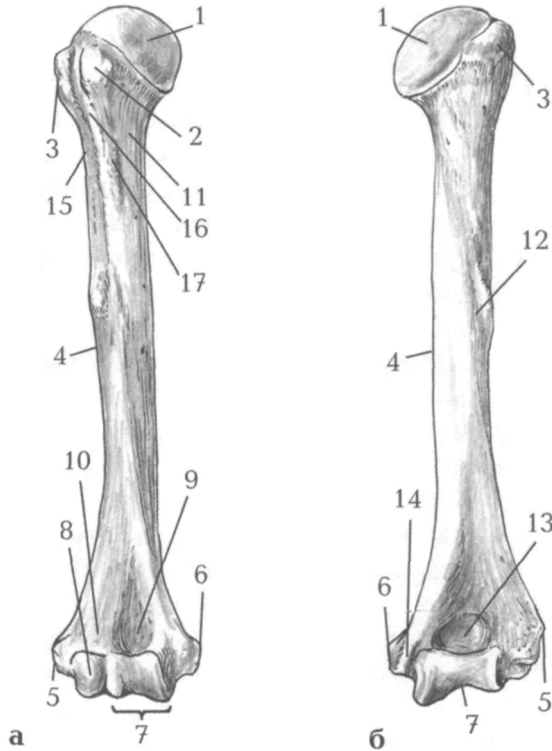


Рис. 18. Права плечова кістка: а – вигляд спереду; б – вигляд ззаду: 1 – головка; 2 – малий горбок; 3 – великий горбок; 4 – тіло; 5 – бічний надвиросток; 6 – присередній надвиросток; 7 – блок; 8 – головочка; 9 – вінцева ямка; 10 – променева ямка; 11 – хірургічна шийка; 12 – борозна променевого нерва; 13 – ліктьова ямка; 14 – борозна ліктьового нерва; 15 – гребінь великого горбка; 16 – міжгорбкова борозна; 17 – гребінь малого горбка.

На *проксимальному* (верхньому) епіфізі розташована *головка* (*caput humeri*), відділена від решти кістки *анатомічною шийкою* (*collum anatomicum*). Нижче знаходяться 2 *горбки*, *великий* і *малий* (*tuberculum majus et tuberculum minus*), розділені *міжгорбковою борозною* (*sulcus intertubercularis*). Великий горбок плечової кістки лежить латерально, а малий – спереду. Звужена ділянка кістки між верхнім кінцем і тілом називається *хірургічною шийкою* (*collum chirurgicum*). Під гребенем великого горбка на тілі циліндричної форми є *дельтоподібна горбистість* (*tuberositas deltoidea*). Нижній (дистальний) епіфіз потовщений, з боків має виступи – *присередній* і *бічний надвиростки* (*epicondylus medialis et lateralis*), а знизу – *головочку* (*capitulum humeri*) для з'єднання з променевою кісткою та *блок* (*trochlea humeri*) для з'єднання з ліктьовою кісткою. Над головочкою знаходиться *променева ямка* (*fossa radialis*), над блоком – *вінцева* (*fossa coronoidea*), а ззаду – *ліктьова ямка* (*fossa olecrani*).

Передпліччя (*antebrachium*) складається з двох кісток: променева кістка (займає бічне положення) та ліктьова кістка (розташована медіально).

Променева кістка (*radius*) – довга трубчаста кістка, що складається з *тіла* і 2 *кінців* (рис. 19). На проксимальному епіфізі є *головка* (*caput radii*) циліндричної форми з *суглобовою ямкою* (*fovea articularis*) для з'єднання з головочкою плечової кістки. Нижче головки є *шийка* (*collum radii*), під якою знаходиться *горбистість променевої кістки* (*tuberositas radii*). Нижній кінець розширений, має *зан'ясткову суглобову поверхню* (*facies articularis carpea*), *ліктьову вирізку* (*incisura ulnaris*) та *шилоподібний відросток* (*processus styloideus*).

Завдання 4. Вивчіть характеристики кісток передпліччя, використовуючи рис. 19-20.

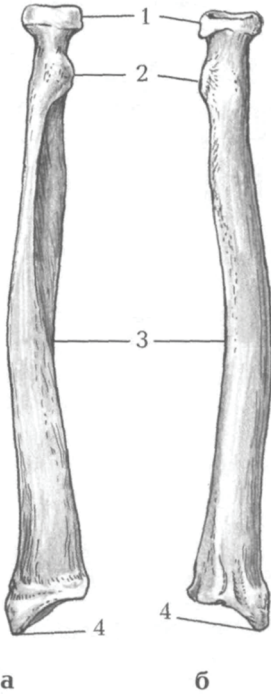


Рис. 19. Права променева кістка: а – вигляд спереду; б – вигляд ззаду: 1 – головка; 2 – горбистість променевої кістки; 3 – тіло; 4 – шилоподібний відросток.

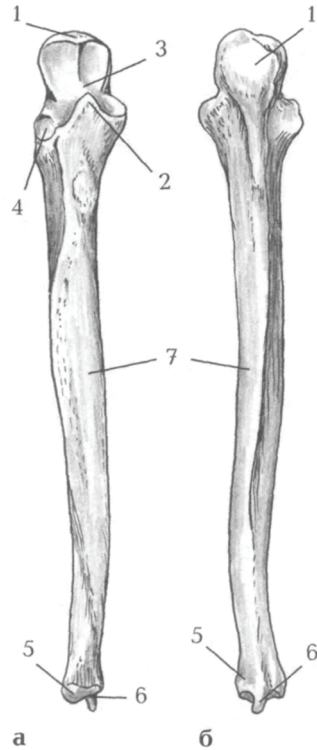


Рис. 20. Права ліктьова кістка: а – вигляд спереду; б – вигляд ззаду: 1 – ліктьовий відросток; 2 – вінцевий відросток; 3 – блокова вирізка; 4 – вирізка променевої кістки; 5 – головка; 6 – шилоподібний відросток; 7 – тіло.

Ліктьова кістка (ulna) – це довга трубчаста кістка, яка має *тіло* і 2 *кінці* (рис. 20). Її проксимальний епіфіз потовщений і має *блокову вирізку (incisura tróchle)*, обмежену ззаду *ліктьовим відростком (olécranon)*, а спереду *вінцевими відростками (processus coronoideus)*. Нижче вінцевого відростка розташована *горбистість*

ліктьової кістки (*tuberósitas úlnae*), а збоку – **променева вирізка** (*incisúra radiális*) для з'єднання з головкою променевої кістки. Дистальний епіфіз має потовщення – **головку** (*caput ulnae*), від якої відходить **шилоподібний відросток** (*processus styloideus*).

Тіла обох кісток передпліччя тригранної форми.

Кисть (*mánus*) має **передню** – **долонну** і **задню** – **тильну поверхні**. Вона складається з трьох відділів: зап'ястка, п'ястка і фаланг пальців (рис. 21).

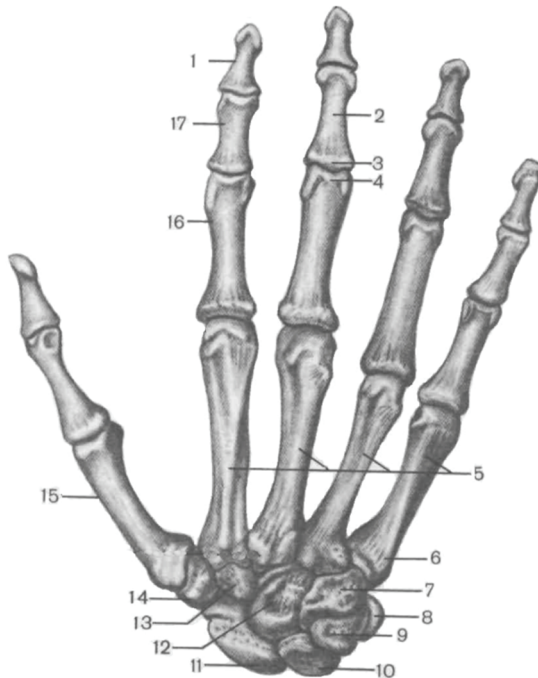


Рис. 21. Кістки правої кисті. Тильна поверхня: 1 – дистальна фаланга; 2 – тіло фаланги; 3 – основа фаланги; 4 – головка фаланги; 5 – II-V п'ясткові кістки; 6 – основа V п'ясткової кістки; 7 – гачкувата кістка; 8 – горохоподібна кістка; 9 – тригранна кістка; 10 – півмісяцева кістка; 11 – човноподібна кістка; 12 – головчаста кістка; 13 – трапецієподібна кістка; 14 – кістка-трапеція; 15 – I п'ясткова кістка; 16 – проксимальна фаланга; 17 – середня фаланга.

Зап'ясток (cárpus) утворюють 8 кісток, розташованих у 2 ряди по 4. 1-й ряд (від великого пальця): **човноподібна (os scafoídeum)**, **півмісяцева (os lunátum)**, **тригранна (os triquétrum)**, **горохоподібна кістка (os pisifórme)**. 2-й ряд: **кістка-трапеція (os trapéziium)**, **трапецієподібна (os trapezoídeum)**, **головчаста (os capitátum)**, **гачкувата кістки (os hamátum)**.

П'ясток (metacárpus) складається з п'яти коротких трубчастих кісток, кожна з яких має **основу, тіло і головку**.

Кожен палець (крім першого) має 3 **фаланги: проксимальну** (основну), **середню** і **дистальну** (нігтьову). У першого пальця немає середньої фаланги.

Кожна фаланга складається з **основи, тіла і головки**.

Завдання 5. Вивчіть характеристику кісток кисті, використовуючи рис. 21.

Завдання 6. Випишіть латинські відповідники українських термінів.

<i>№</i>	<i>Термін українською мовою</i>	<i>Термін латинською мовою</i>
1.		

Тести для самоконтролю

- Плоска кістка трикутної форми, яка має три кути та три краї:
 - clavícula;
 - scápula;
 - os triquétrum.
- Кістка S-подібної форми, яка має тіло та 2 кінці:
 - плечова;
 - ліктьова;
 - ключиця;
 - променева.
- Перший ряд кісток зап'ястка утворюють:

ТЕМА: СПОЛУЧЕННЯ КІСТОК ВЕРХНЬОЇ КІНЦІВКИ

JUNCTURAE MEMBRI SUPERIORIS

Мета: вивчити особливості сполучення кісток верхньої кінцівки.

Обладнання: скелет людини, набори кісток, анатомічний атлас.

З'ЄДНАННЯ КІСТОК ПОЯСУ ВЕРХНЬОЇ КІНЦІВКИ JUNCTURAE CINGULI MEMBRI SUPERIORIS

Груднинно-ключичний суглоб – *articulatio sternoclavicularis* (рис. 22). Форма суглобових поверхонь наближена до сідлоподібної, але завдяки суглобовому диску можливі рухи відносно трьох осей, як у кулястому (вгору-вниз, вперед-назад, обертання навколо лобової осі, яка співпадає з довжиною ключиці).

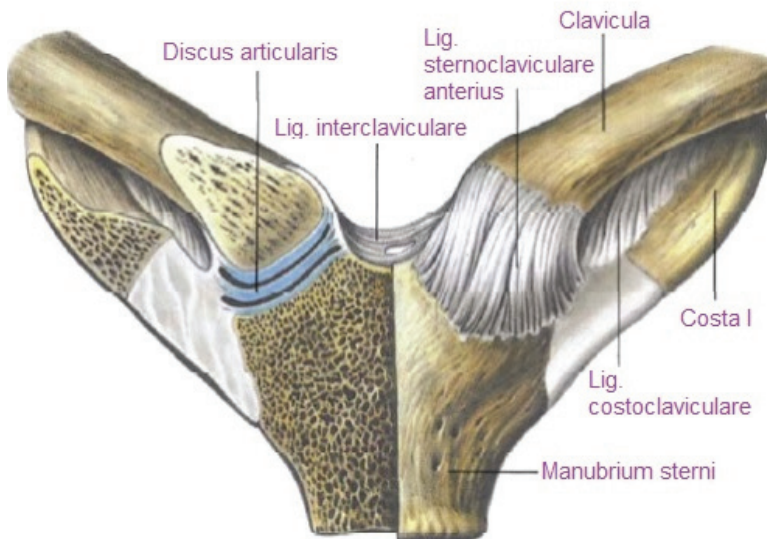


Рис. 22. Груднинно-ключичні суглоби. Вигляд спереду

Зв'язки, що зміцнюють даний суглоб:

- передня груднинно-ключична зв'язка – *ligamentum sternoclaviculare anterius*;
- задня груднинно-ключична зв'язка – *ligamentum sternoclaviculare posterius*;
- міжключична зв'язка – *ligamentum interclaviculare*;
- реброво-ключична зв'язка – *ligamentum costoclaviculare*.

Завдання 1. Вивчіть характеристику груднинно-ключичного суглоба, використовуючи рис. 22.

Надплечово-ключичний суглоб – *articulatio acromioclavicularis* (рис. 23). За формою суглоб плоский, малорухомий, у 30% людей у складі суглоба наявний суглобовий диск.

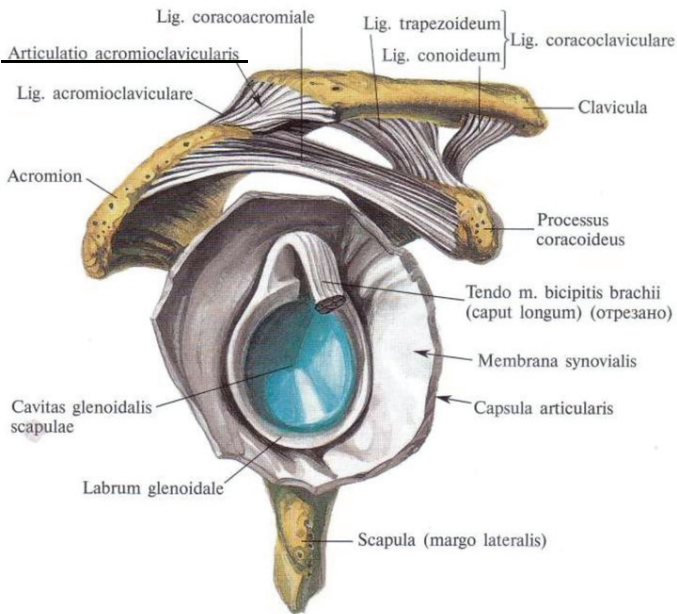


Рис. 23. Надплечово-ключичний суглоб

Зв'язки надплечово-ключичного суглоба:

- надплечово-ключична зв'язка – *ligamentum acromioclaviculare*;
- дзьобо-ключична зв'язка – *ligamentum coracoclaviculare*.

Власні зв'язки лопатки:

- дзьобо-надплечова зв'язка – *ligamentum coracoacromiale* – утворює склепіння плечового суглоба і захищає його зверху;
- верхня поперечна зв'язка лопатки – *ligamentum transversum scapulae superius*;
- нижня поперечна зв'язка лопатки – *ligamentum transversum scapulae inferius*.

З'ЄДНАННЯ КІСТОК ВІЛЬНОЇ ВЕРХНЬОЇ КІНЦІВКИ

JUNCTURAE MEMBRI SUPERIORIS LIBERI

Плечовий суглоб (*articulatio humeri*) – типовий кулястий суглоб (рис. 23, 24), утворений головою плечової кістки та суглобовою западиною лопатки. Суглобова поверхня головки значно більша суглобової западини лопатки. Збільшення глибини западини відбувається за рахунок *губи суглобової западини (*labrum glenoidale*)*. Суглобові поверхні інконгруентні, суглобова сумка дуже вільна, не підсилена міцними зв'язкам, що зумовлює велику амплітуду рухів у суглобі (плечовий суглоб – найрухоміший у тілі людини). Суглобова сумка зрощується з губою суглобової западини і прикріплюється до анатомічної шийки плеча.

Через порожнину плечового суглоба проходить *сухожилок довгої головки двоголового м'яза плеча*.

Рухи у плечовому суглобі:

- згинання і розгинання навколо лобової осі,
- відведення і приведення навколо стрілової осі,
- обертання всередину (пронація) та назовні (супінація) навколо вертикальної осі.

Крім того, можливий коловий рух при відведеній руці (*циркумдукція*).

Зв'язка: дзьобо-плечова зв'язка – *ligamentum coracohumerale*.

Завдання 2. Вивчіть характеристику плечового суглоба, використовуючи рис. 24.

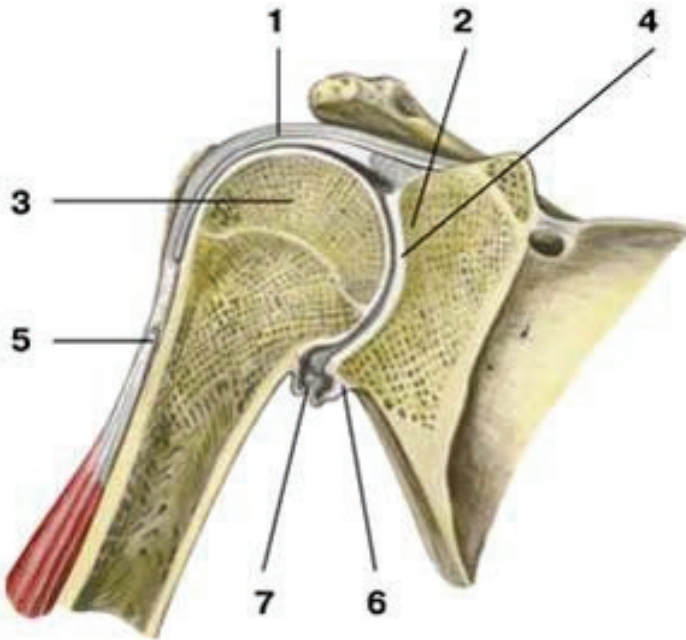


Рис. 24. Плечовий суглоб, фронтальний розріз: 1 – суглобова капсула; 2 – суглобова западина лопатки; 3 – головка плечової кістки; 4 – суглобова порожнина; 5 – сухожилок довгої головки двоголового м'яза плеча; 6 – суглобова губа; 7 – нижній заворот синовіальної оболонки суглоба.

Ліктьовий суглоб (*articulatio cubiti*) – складний суглоб, у якому одна суглобова сумка охоплює три з'єднання: *плечо-ліктьове, плечо-променево та променево-ліктьове* (рис. 25, 26).

1) **Плечо-ліктьовий суглоб (*articulatio humeroulnaris*)** – утворений блоком плечової кістки і блокоподібною вирізкою ліктьової. Це одноосьовий, блокоподібний суглоб, у якому можливе лише згинання і розгинання навколо лобової осі.

2) **Плечо-променевиий суглоб (*articulatio humeroradialis*)** – утворюється головочкою плечової кістки і суглобовою ямкою головки променевої кістки. Це кулястий суглоб, який має три осі обертання. Навколо лобової осі можливі згинання і розгинання передпліччя, навколо вертикальної – пронація і супінація. Стрілова вісь не використовується, оскільки між кістками передпліччя натягнута *міжкісткова перетинка*.

3) **Проксимальний променево-ліктьовий суглоб (*articulatio radioulnaris proximalis*)** – утворюється променевою вирізкою ліктьової кістки і суглобовим обводом головки променевої кістки. Це циліндричний одноосьовий суглоб. Рухи: пронація і супінація навколо вертикальної осі.

У ліктьовому суглобі в цілому можливі:

- згинання і розгинання навколо лобової осі;
- пронація і супінація навколо вертикальної осі.

Суглобова капсула починається спереду на плечовій кістці так, що променева та вінцева ямки розміщені в порожнині суглоба, а ліктьова – ззаду, частково поза порожниною суглоба. На променевої кістці суглобова сумка прикріплюється до шийки, на ліктьовій – до краю блокової вирізки.

Зв'язки:

- ✓ обхідна ліктьова зв'язка – *ligamentum collaterale ulnare*;
- ✓ обхідна променева зв'язка – *ligamentum collaterale radiale*;
- ✓ кільцева зв'язка променевої кістки – *ligamentum anulare radii*.

Блок плечової кістки має близько 320° , а блокова вирізка ліктьової кістки – 180° ; таким чином, величина рухливості навколо лобової осі складає $320^\circ - 180^\circ = 140^\circ$. Розмах рухів навколо вертикальної осі також складає близько 140° .

При згинанні і розгинанні відбуваються одночасні рухи у плечо-променевому і плечо-ліктьовому суглобах; при пронації і супінації – одночасні рухи у плечо-променевому, проксимальному і дистальному променево-ліктьових суглобах.

Завдання 3. Вивчіть характеристику ліктьового суглоба, використовуючи рис. 25-26 та виконайте завдання у робочому зошиті.

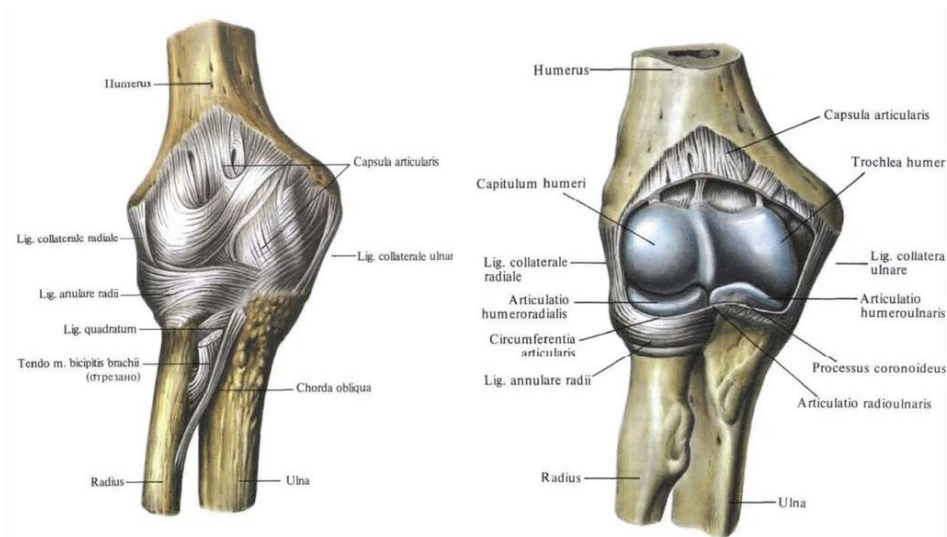


Рис. 25. Ліктьові суглоби, праві, спереду

Дистальний променево-ліктьовий суглоб (*articulatio radioulnaris distalis*) – утворений ліктьовою вирізкою променевої кістки, голівкою ліктьової кістки, суглобовим диском променево-зап'ясткового суглоба (рис. 27). За формою суглоб циліндричний. Рухи: пронація і супінація навколо вертикальної осі, функціонує разом з однойменним проксимальним суглобом як комбінований суглоб.

Завдання 4. Випишіть латинські відповідники українських термінів.

<i>№</i>	<i>Термін українською мовою</i>	<i>Термін латинською мовою</i>
1.		

Тести для самоконтролю

1. За складністю будови *articulatio humeri*:
 - а) складний;
 - б) кулястий;
 - в) простий;
 - г) багатоосьовий.
2. За складністю будови *articulatio cubiti*:
 - а) складний;
 - б) кулястий;
 - в) простий;
 - г) багатоосьовий.
3. Комплексними суглобами є:
 - а) *articulatio sternoclavicularis*;
 - б) *articulatio humeri*;
 - в) *articulatio cubiti*;
 - г) *articulatio acromioclavicularis*.
4. Одноосьовими діартрозами верхньої кінцівки є:
 - а) груднинно-ключичний;
 - б) плечо-променевиий;
 - в) плечо-ліктьовий;
 - г) променево-зап'ястковий.
5. Вкажіть кількість власних зв'язок лопатки:
 - а) 1;
 - б) 2;
 - в) 3;
 - г) 4.
6. Які з перелічених суглобів є комбінованими:
 - а) плечові;
 - б) ліктьові;
 - в) променево-зап'ясткові;
 - г) променево-ліктьові.
7. За формою *articulatio acromioclavicularis*:
 - а) сідлоподібний;
 - б) плоский;

в) еліпсоподібний;

г) чашоподібний.

8. Рухи у проксимальному та дистальному променево-ліктєвих суглобах можливі навколо:

а) всіх осей;

б) лобової осі;

в) вертикальної осі;

г) стрілової осі.

9. Вкажіть суглоб, через капсулу якого проходить сухожилок довгої головки двоголового м'язу плеча:

а) *articulatio sternoclavicularis*;

б) *articulatio humeri*;

в) *articulatio cubiti*;

г) *articulatio acromioclavicularis*.

10. Найрухоміший в тілі людини суглоб:

а) плечовий;

б) ліктєвий;

в) груднинно-ключичний;

г) надплечово-ключичний.

Променево-зап'ястковий суглоб (*articulatio radiocarpalis*) – еліпсоподібний двоосьовий комплексний суглоб (рис. 27). Головка суглоба складається з трьох кісток зап'ястка – човноподібної, півмісяцевої та тригранної. Суглобова западина утворена зап'ястковою суглобовою поверхнею променевої кістки та її продовженням – *трикутним хрящем*, який виконує функцію суглобового диска. Рухи: згинання і розгинання навколо лобової осі та відведення і приведення навколо стрілової осі. За рахунок еластичності суглобового хряща можливі невеликі колові рухи (10-12°).

Завдання 1. Вивчіть характеристику суглобів кисті, використовуючи рис. 27-28 та виконайте завдання у робочому зошиті.

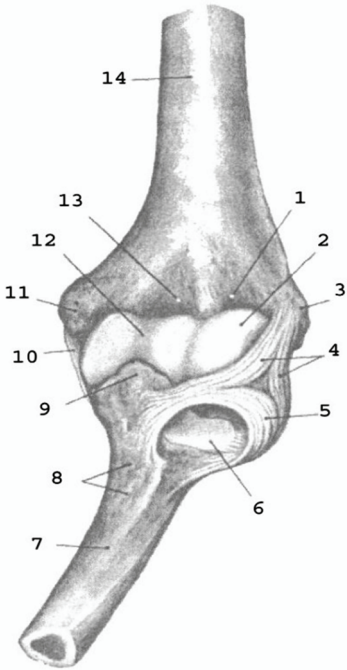


Рис. 26.

Рис. 26. Ліктьовий суглоб, лівий, спереду: 1 – променева ямка; 2 – головочка; 3 – бічний надвиросток; 4 – обхідна променева зв'язка; 5 – кільцева зв'язка променевої кістки; 6 – променева вирізка ліктьової кістки; 7 – ліктьова кістка; 8 – горбистість ліктьової кістки; 9 – вінцевий відросток; 10 – обхідна ліктьова зв'язка; 11 – присередній надвиросток; 12 – блок; 13 – вінцева ямка; 14 – плечова кістка.

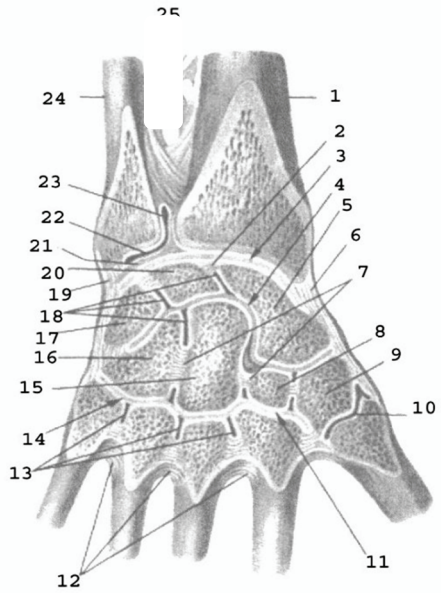


Рис. 27.

Рис. 27. Зв'язки і суглоби кисті, правої: 1 – променева кістка; 2, 7 – міжкісткові міжзап'ясткові зв'язки; 3 – променево-зап'ястковий суглоб; 4 – середньо-зап'ястковий суглоб; 5 – човноподібна кістка; 6 – променева обхідна зв'язка зап'ястка; 8 – трапецієподібна кістка; 9 – кістка-трапеція; 10 – зап'ястково-п'ястковий суглоб великого пальця; 11, 14 – зап'ястково-п'ясткові суглоби; 12 – міжкісткові п'ясткові зв'язки; 13 – міжп'ясткові суглоби; 15 – головчаста кістка; 16 – гачкувата кістка; 17 – тригранна кістка; 18 – міжзап'ясткові суглоби; 19 – ліктьова обхідна зв'язка зап'ястка; 20 – півмісяцева кістка; 21 – суглобовий диск; 22 – дистальний променево-ліктьовий суглоб; 23 – мішкоподібний закуток; 24 – ліктьова кістка.

Середньозап'ястковий суглоб (*articulatio mediocarpalis*) – між двома рядами кісток зап'ястка (крім горохоподібної). Суглобові поверхні мають складну двокулясту конфігурацію, а суглобова щілина має вигляд S-подібної стрічки (рис. 28).

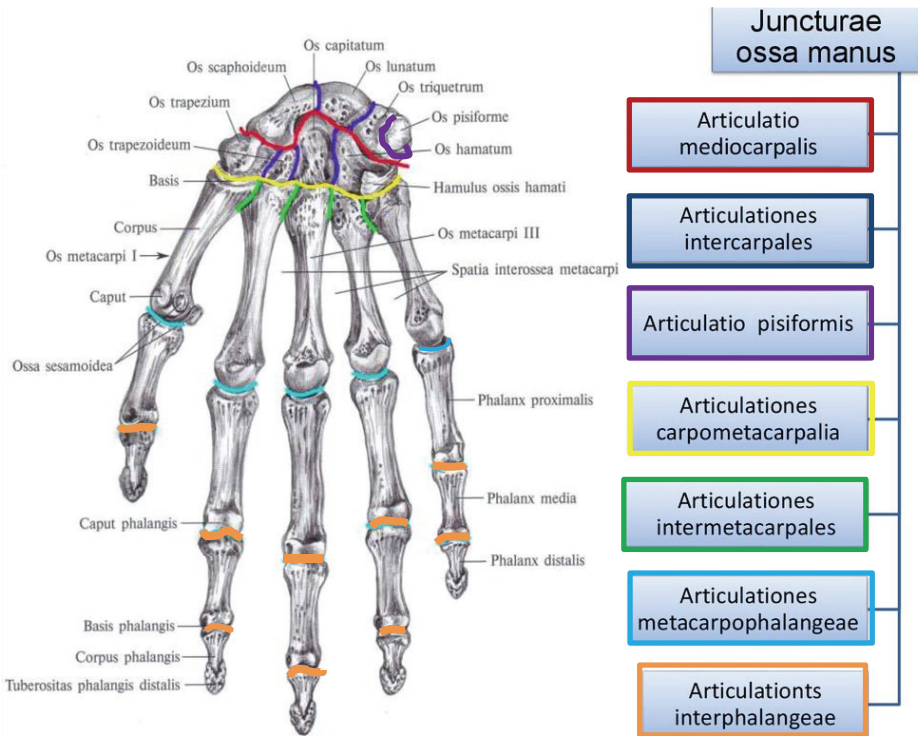


Рис. 28. Суглоби кисті.

Міжзап'ясткові суглоби (*articulationes intercarpales*) – між окремими кістками зап'ястка у вигляді щілин, які з'єднуються з порожниною середньозап'ясткового суглоба (рис. 28).

Променево-зап'ястковий і середньозап'ястковий суглоби мають окремі суглобові капсули, а численні зв'язки є спільними для обох суглобів.

Зв'язки:

- ✓ променева обхідна зв'язка зап'ястка – *ligamentum collaterale carpi radiale*;
- ✓ ліктьова обхідна зв'язка зап'ястка – *ligamentum collaterale carpi ulnare*;
- ✓ долонна і тильна променево-зап'ясткові зв'язки – *ligamenta radiocarpale palmare et dorsale*;
- ✓ долонні і тильні міжзап'ясткові зв'язки – *ligamenta intercarpalia palmaria et dorsalia*;
- ✓ променева зв'язка зап'ястка – *ligamentum carpi radiatum*;
- ✓ міжкісткові міжзап'ясткові зв'язки – *ligamenta intercarpalia interossei* (внутрішньосуглобові).

Суглоб горохоподібної кістки – *articulatio ossis pisiformis* (рис. 28).

- горохово-гачкувата зв'язка – *ligamentum pisohamatum*;
- горохово-п'ясткова зв'язка – *ligamentum pisometacarpale*.

Зап'ястково-п'ясткові суглоби – *articulationes carpometacarpales* II-V пальців (рис. 28). Суглобові поверхні плоскі, суглобова сумка спільна з міжп'ястковими суглобами.

Зап'ястково-п'ястковий суглоб великого пальця (*articulatio carpometacarpalis pollicis*) – сідлоподібний двоосьовий, рухи згинання і розгинання навколо лобової осі, відведення і приведення навколо стрілової осі, додатковий рух колове обертання (рис. 28).

Міжп'ясткові суглоби – *articulationes intermetacarpales* (рис. 28).

Зв'язки, спільні для зап'ястково-п'ясткових і міжп'ясткових суглобів:

- долонні і тильні зап'ястково-п'ясткові зв'язки – *ligamenta carpometacarpalia palmaria et dorsalia*;
- долонні, тильні і міжкісткові п'ясткові зв'язки – *ligamenta metacarpalia palmaria, dorsalia et interossei*.

П'ястково-фалангові суглоби (*articulationes metacarpophalangeae*) – утворені суглобовими поверхнями головок I-V п'ясткових кісток і основами проксимальних фаланг I-V пальців (рис. 27). За формою – кулясті (крім суглоба великого пальця, який завдяки сесамоподібним кісточкам є блокоподібним). Рухи навколо лобової (згинання і розгинання) та стрілової (відведення і приведення) осі, а також колове обертання.

Зв'язки:

- обхідні зв'язки – *ligamenta collateralia*;
- долонні зв'язки – *ligamenta palmaria*;
- глибока поперечна п'ясткова зв'язка – *ligamentum metacarpale transversum profundum*.

Міжфалангові суглоби кисті (*articulationes interphalangeae manus*) – блокоподібні суглоби, у яких можливі рухи згинання і розгинання навколо лобової осі (рис. 28).

Зв'язки:

- обхідні зв'язки – *ligamenta collateralia*;
- долонні зв'язки – *ligamenta palmaria*.

Завдання 1. Випишіть латинські відповідники українських термінів.

<i>№</i>	<i>Термін українською мовою</i>	<i>Термін латинською мовою</i>
1.		

Тести для самоконтролю

1. За складністю будови *articulatio carpometacarpalis pollicis*:
 - а) складний;
 - б) кулястий;
 - в) простий;
 - г) багатоосьовий.
2. За складністю будови *articulatio radiocarpalis*:
 - а) складний;
 - б) кулястий;
 - в) простий;
 - г) багатоосьовий.

3. Колові обертання у променево-зап'ястковому суглобі можливі за рахунок:

- а) конгруентності суглобових поверхонь кісток;
- б) еластичності суглобового хряща;
- в) інконгруентності суглобових поверхонь кісток.

4. Вкажіть суглоб, у якому суглобові поверхні мають складну двокулясту конфігурацію, а суглобова щілина має вигляд S-подібної стрічки:

- а) *articulatio mediocarpalis*;
- б) *articulationes interphalangeae manus*;
- в) *articulatio ossis pisiformis*;
- г) *articulationes intercarpales*.

5. Рухи у *articulationes interphalangeae manus* можливі навколо:

- а) всіх осей;
- б) лобової осі;
- в) вертикальної осі;
- г) стрілової осі.

6. Одноосьовими діартрозами верхньої кінцівки є:

- а) п'ястково-фалангові;
- б) зап'ястково-п'ястковий суглоб великого пальця;
- в) міжфалангові;
- г) променево-зап'ястковий.

7. За формою *articulatio radiocarpalis*:

- а) сідлоподібний;
- б) кулястий;
- в) еліпсоподібний;
- г) чашоподібний.

8. *Ligamenta collateralia*, *ligamenta palmaria* та *ligamentum metacarpale transversum profundum* зміцнюють суглоб:

- а) плечовий;
- б) ліктювий;
- в) променево-зап'ястковий;
- г) п'ястково-фаланговий суглоб.

9. За формою articulationes interphalangeae manus:

- а) сідлоподібний;
- б) кулястий;
- в) еліпсоподібний;
- г) блокоподібний.

10. Сідлоподібним суглобом є:

- а) п'ястково-фалангові суглоби;
- б) плечо-променевий;
- в) зап'ястково-п'ястковий суглоб великого пальця;
- г) променево-зап'ястковий.

ТЕМА: СКЕЛЕТ НИЖНЬОЇ КІНЦІВКИ

SCELETON MEMBRI INFERIORIS

Мета: навчитись добре орієнтуватись в кістках нижньої кінцівки, вміти знаходити і показувати окремі кістки та їх елементи.

Обладнання: скелет людини, кістки нижньої кінцівки, анатомічний атлас.

Скелет нижньої кінцівки (skeleton membri inferioris) поділяється на дві частини: скелет поясу нижньої кінцівки (cingulum membri inferioris) та кістки вільної нижньої кінцівки (ossa libera membri superioris). **Скелет поясу нижньої кінцівки** (або тазового поясу) утворений парною *кульшовою або тазовою кісткою*. **Вільна нижня кінцівка** складається зі *стегна, гомілки і стопи (femur, crus et pes)*.

Завдання 1. Скласти схему скелета нижньої кінцівки (візьміть за взірць схему скелета верхньої кінцівки з навчально-методичного посібника – с. 31).

Кульшова кістка (os coxae) складається з трьох кісток: клубової, сідничої та лобкової (рис. 29-30). Кожна з них закладається як окрема кістка, але з 14-16 років хрящ, що з'єднує їх, костеніє і приблизно у 20 років утворюється монолітна кульшова кістка. Кістки плечового та тазового поясу гомологічні: клубова кістка відповідає лопатці, лобкова – ключиці, сіднична – дзьобоподібному відростку лопатки.

Клубова кістка (os ilium) є найбільшою частиною кульшової кістки, яка утворює її верхній відділ. Вона складається з *тіла та крила (corpus et ala ossis ilii)*, розділених на внутрішній поверхні кістки *дугоподібною лінією (linea arcuate)*. На крилі спереду і ззаду розташовано по 2 виступи: *верхня передня клубова ость, нижня передня клубова ость, верхня задня клубова ость, нижня задня*

клубова ость (*spina iliaca anterior superior, spina iliaca anterior inferior, spina iliaca posterior superior, spina iliaca posterior inferior*). Верхній край крила потовщений і має назву **клубовий гребінь** (*crista iliaca*). На внутрішній поверхні крила є **клубова ямка** (*fossa iliaca*), на зовнішній – 3 **сідничні лінії**, передня, задня і нижня сідничні лінії – *linea glutea anterior, posterior et inferior*, від яких починаються сідничні м'язи. Задня частина крила потовщена, на ній знаходиться **вушкоподібна поверхня** (*facies auricularis*) для з'єднання з крижовою кісткою.

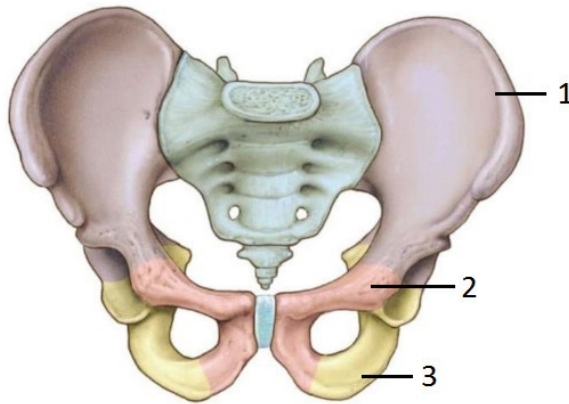


Рис. 29. Структура тазу і кульшової кістки: 1 – os ilium; 2 – os pubis; 3 – os ischii.

Сіднична кістка (os ischii) є нижньою частиною кульшової кістки. Вона складається з **тіла** та **гілки** (*corpus et ramus ossis ischii*). На межі між ними розміщений **сідничий горб** (*tuber ischiadicum*). На задньому краї тіла кістки є виступ – **сіднична ость** (*spina ischiadica*), яка розділяє **велику** і **малу сідничі вирізки** (*incisurae ischiadicae major et minor*).

Лобкова кістка (os pubis) є передньою частиною кульшової кістки. Вона складається з **тіла** (*corpus ossis pubis*) та двох **гілок** – **верхньої** і **нижньої** (*rami superior et inferior ossis pubis*). На верхній

гілці знаходиться *лобковий гребінь (crista pubica)*, який закінчується *лобковим горбком (tuberculum pubicum)*.

Завдання 2. Вивчіть характеристику кульшової кістки, використовуючи рис. 30.

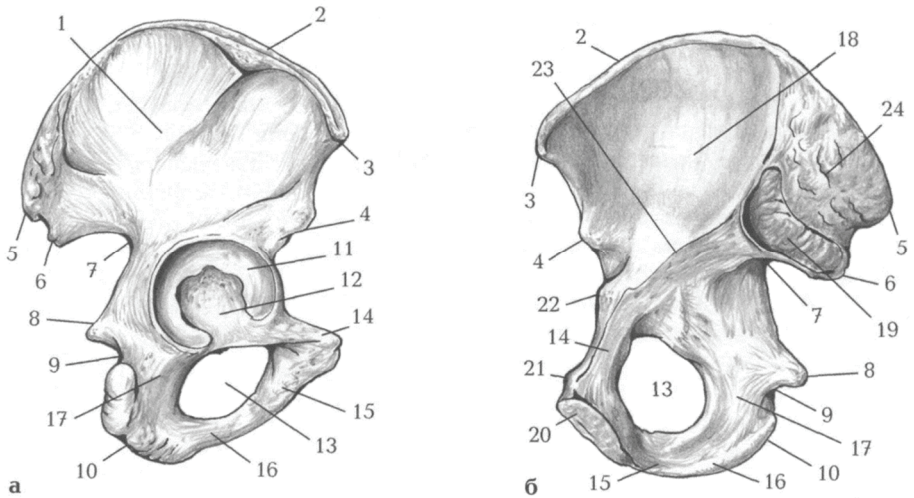


Рис. 30. Права кульшова кістка: а – зовнішня поверхня; б – тазова поверхня: 1 – крило клубової кістки; 2 – клубовий гребінь; 3 – верхня передня клубова ость; 4 – нижня передня клубова ость; 5 – верхня задня клубова ость; 6 – нижня задня клубова ость; 7 – велика сіднична вирізка; 8 – сіднична ость; 9 – мала сіднична вирізка; 10 – сідничний горб; 11 – півмісяцева поверхня; 12 – ямка кульшової западини; 13 – затульний отвір; 14 – верхня гілка лобкової кістки; 15 – нижня гілка лобкової кістки; 16 – гілка сідничної кістки; 17 – тіло сідничної кістки; 18 – клубова ямка; 19 – вушкоподібна поверхня; 20 – симфізна поверхня; 21 – лобковий горбок; 22 – клубово-лобкове підвищення; 23 – дугоподібна лінія; 24 – клубова горбистість.

Права і ліва лобкові кістки з'єднуються між собою *симфізними поверхнями (facies symphysiales)*. Гілки лобкової та сідничої кісток обмежують *затуплений отвір (foramen obturatum)*. Тіла усіх трьох кісток з'єднуються в межах *кульшової западини (acetabulum)*.

Стегнова кістка (femur) – найдовша і найміцніша трубчаста кістка скелета людини (рис. 31). На проксимальному епіфізі є куляста *головка (caput femoris)*, *шийка (collum femoris)*, 2 виступи – *великий вертлюг (trochanter major)* і *малий вертлюг (trochanter minor)*, спереду з'єднані *міжвертлюговою лінією (linea intertrochanterica)*, а ззаду – *міжвертлюговим гребенем (crista intertrochanterica)*. Тіло циліндричної форми на задній поверхні має *шорстку лінію (linea aspera)*, яка вище переходить у *сідничну горбистість (tuberositas glutea)*. Дистальний епіфіз розширений, має *присередній і бічний виростки (condylus medialis et lateralis)*, *присередній і бічний надвиростки (epicondylus medialis et lateralis)*, *міжвиросткову ямку (fossa intercondylaris)*. Щоб відрізнити праву стегнову кістку від лівої, слід пам'ятати, що її головка обернена вгору та присередньо, вертлюги – назад, а присередній виросток більший, ніж бічний.

Наколіннок (patella), найбільша сесамоподібна (зерноподібна) кістка людини, знаходиться у товщі сухожилка чотириголого м'яза стегна. Він збільшує плече сили названого м'яза, а також захищає колінний суглоб від травм. Вгору направлена *основа наколінка (basis patellae)*, донизу – *верхівка (apex patellae)*. *Передня поверхня (facies anterior)* шорстка, опукла, легко промацується крізь шкіру. *Задня суглобова поверхня (facies articularis)* сплюснена, сполучається з наколінковою поверхнею стегнової кістки.

Завдання 3. Вивчіть характеристику стегнової кістки, використовуючи рис. 31.

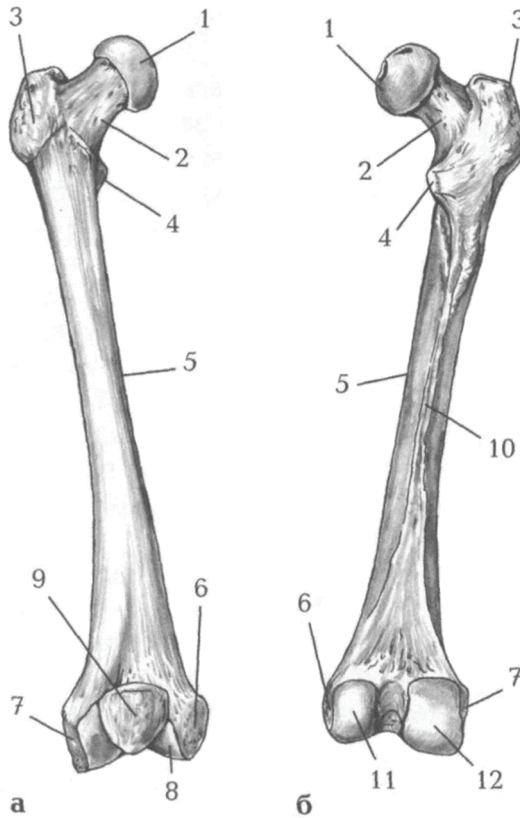


Рис. 31. Стегнова кістка, права. Наколінок:

а – вигляд спереду; б – вигляд ззаду: 1 – головка стегнової кістки; 2 – шийка стегнової кістки; 3 – великий вертлюг; 4 – малий вертлюг; 5 – тіло стегнової кістки; 6 – присередній надвиросток; 7 – бічний надвиросток; 8 – наколінкова поверхня; 9 – наколінок; 10 – шорстка лінія; 11 – присередній виросток; 12 – бічний виросток.

Гомілка складається з великогомілкової (розташована медіально) і малогомілкової (розташована латерально) кісток (рис. 32).

Завдання 4. Вивчіть характеристику кісток гомілки, використовуючи рис. 32.

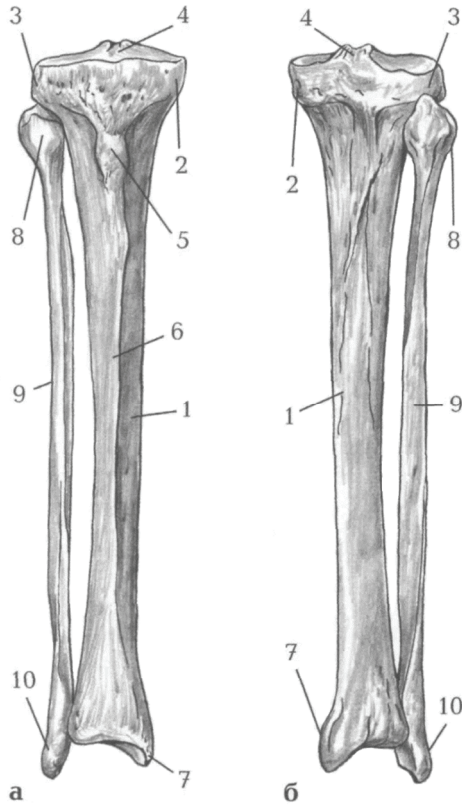


Рис. 32. Кістки правої гомілки: а – вигляд спереду; б – вигляд ззаду: 1 – тіло великогомілкової кістки; 2 – присередній виросток; 3 – бічний виросток; 4 – міжвиросткове підвищення; 5 – горбистість великогомілкової кістки; 6 – передній край; 7 – присередня кісточка; 8 – головка малогомілкової кістки; 9 – тіло малогомілкової кістки; 10 – бічна кісточка.

Великогомілкова кістка (tibia) має *тіло* і *2 кінці*. На проксимальному епіфізі: *присередній* і *бічний виростки (condylus medialis et lateralis)*, *верхня суглобова поверхня (facies articularis superior)*. В центрі суглобової поверхні розташоване *міжвиросткове підвищення (eminentia intercondylaris)*. На бічному виростку є *малогомілкова суглобова поверхня (facies articularis fibularis)* для з'єднання з головкою малогомілкової кістки. На тілі: *горбистість великогомілкової кістки (tuberositas tibiae)*. На дистальному епіфізі: *нижня суглобова поверхня (facies articularis inferior)*, *малогомілкова вирізка (incisura fibularis)*, *присередня кісточка (malleolus medialis)*.

Малогомілкова кістка (fibula) відрізняється довгим і тонким тілом (corpus fibulae). На верхньому кінці знаходиться *головка (caput fibulae)*, на нижньому – *бічна кісточка (malleolus lateralis)*.

Тіла обох кісток гомілки тригранної форми.

Стопа складається з трьох частин: *заплесна, плесна* і *кісток пальців*.

До заплесна (tarsus) відносяться 7 кісток, розміщених у 2 ряди.

- ✓ 1-ий ряд: *надп'яtkова або таранна (talus)* і *п'яtkова (calcaneus)* кістки.
- ✓ 2-ий ряд: *човноподібна (os naviculare)*, *кубоподібна (os cuboideum)* і 3 *клиноподібні (присередня, проміжна та бічна) кістки (ossa cuneiformia mediale, intermedium, laterale)*.

Характеристика *кісток плесна (ossa metatarsi)* і *кісток пальців (ossa digitorum)* подібна до характеристики кісток п'ястка і пальців кисті.

Завдання 5. Вивчіть характеристику кісток стопи, використовуючи рис. 33.

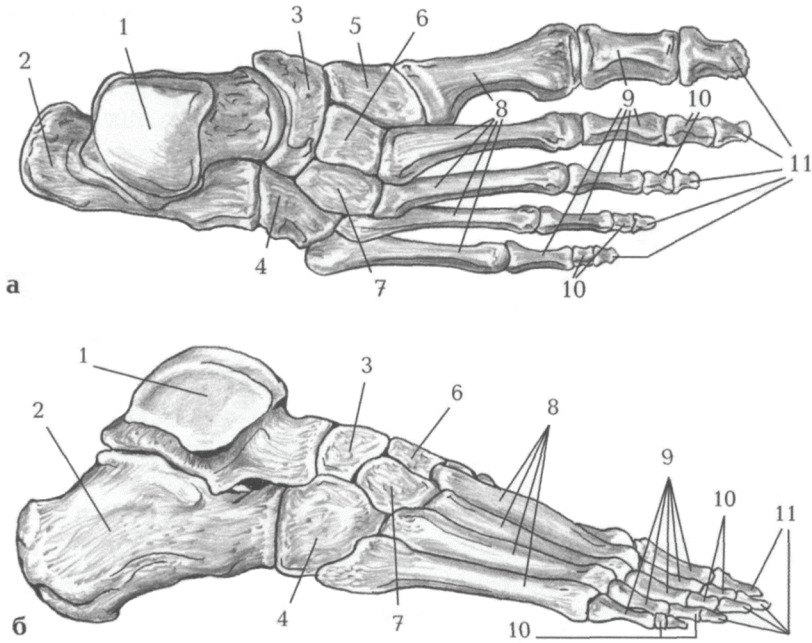


Рис. 33. Кістки стопи, правої: а – вигляд зверху; б – вигляд збоку: 1 – надп'яткова кістка; 2 – п'яткова кістка; 3 – човноподібна кістка; 4 – кубоподібна кістка; 5 – присередня клиноподібна кістка; 6 – проміжна клиноподібна кістка; 7 – бічна клиноподібна кістка; 8 – плеснові кістки; 9 – проксимальні фаланги; 10 – середні фаланги; 11 – дистальні фаланги.

Завдання 6. Випишіть латинські відповідники українських термінів.

<i>№</i>	<i>Термін українською мовою</i>	<i>Термін латинською мовою</i>
1.		

Тести для самоконтролю

1. Яка кількість кісток утворює плесно?
а) 14; б) 5; в) 7.
2. Структурними елементами якої кістки є: головка, тіло та сіднична горбистість:
а) кульшової; б) сідничої;
в) стегнової; г) великогомілкової.
3. Частинами вільної нижньої кінцівки є:
а) стегно, гомілка, кисть; б) стегно та стопа;
в) стегно, гомілка, стопа; г) таз, стегно, стопа.
4. Монолітна плоска кістка, яка утворилася зрощенням трьох кісток, називається:
а) кульшова; б) лобкова;
в) клубова; г) сіднична.
5. Виберіть структурні елементи сідничої кістки:
а) тіло; б) сідничні лінії;
в) гілка; г) вушкоподібна поверхня.
6. Найбільша зерноподібна кістка в тілі людини, яка має основу та верхівку:
а) стегнова; б) кульшова;
в) наколінок; г) п'яткова
7. Бічна кісточка гомілки є структурним елементом:
а) наколінка;
б) великогомілкової кістки;
в) малогомілкової кістки.
8. Які кістки складаються з тіла, основи та головки:
а) кістки плесна; б) кістки заплесна; в) кістки гомілки.
9. Яка кістка складається з тіла та двох гілок – верхньої і нижньої:
а) кульшова; б) лобкова;
в) клубова; г) сіднична.
10. Яка фаланга відсутня у I пальці:
а) нігтьова; б) основна; в) середня

ТЕМА: СПОЛУЧЕННЯ КІСТОК НИЖНЬОЇ КІНЦІВКИ

JUNCTURAE MEMBRI INFERIORIS

Мета: вивчити особливості сполучення кісток нижньої кінцівки.

Обладнання: скелет людини, набори кісток нижньої кінцівки, анатомічний атлас.

Кістки нижньої кінцівки сполучаються за допомогою з'єднань, будова яких відповідає функції опори і пересування. Суглоби нижньої кінцівки значно більші за розмірами, ніж суглоби верхньої кінцівки, але обсяг рухів у більшості з них менший. З'єднання кісток стопи виконують ще й «ресорну» функцію.

З'ЄДНАННЯ КІСТОК ТАЗОВОГО ПОЯСУ

JUNCTURAE CINGULI PELVICI

Тазовий пояс (*cingulum pelvicum*) утворюють парні кульшові кістки, що попереду з'єднуються між собою лобковим симфізом, а позаду вони зчленовуються з крижовою кісткою за допомогою крижово-клубового суглоба. Окрім того, кістки тазового поясу з'єднуються між собою потужними зв'язками – синдесмозами.

Кульшова кістка складається з клубової, лобкової і сідничої кісток, які сполучаються між собою тілами в ділянці кульшової западини. У людини до 17-22-річного віку ці кістки з'єднані синхондрозом, який після скостеніння (20-25 років) перетворюється на синостоз.

Крижово-клубовий суглоб (*articulatio sacroiliaca*) парний, за формою плоский, багатоосьовий, але майже нерухомий. Суглоб утворений вушкоподібними поверхнями клубової і крижової кісток. Суглобовий хрящ найтовщий на вушкоподібній поверхні крижової кістки. Суглобова капсула дуже міцна, сильно натягнута, прикріплюється до країв суглобових поверхонь і зростається з

окістям та зв'язками. Цей суглоб укріплений трьома міцними позакапсульними зв'язками. На передній і задній поверхнях суглобової капсули розташовані **передня і задня крижово-клубові зв'язки (lig. sacroiliacum anterius et posterius)**. **Міжкісткова крижово-клубова зв'язка (lig. sacroiliacum interosseum)** найміцніша, вона зростається з задньою поверхнею капсули суглоба і заповнює щілину між горбистостями крижової і клубової кісток.

Крижово-клубовий суглоб малорухомий і дуже міцний. Вклинюючись між двома кульшовими кістками, крижова кістка, за висловом П. Ф. Лесгафта, є «ключем тазового кільця». Навіть маса тулуба не може змістити крижову кістку вниз і вперед у крижово-клубових суглобах, що міцно укріплені зв'язками. Цей суглоб виконує ще й функцію «амортизатора» при ходінні і стрибках. У жінок у цьому суглобі обсяг рухів більший, ніж у чоловіків, можливі ізольовані рухи, в основному різноманітні ковзання крижової кістки у крижово-клубових суглобах в межах 8-14°. *(Дрібним шрифтом – інформація до відома)*.

Крім суглобів з їх зв'язками, кульшові кістки з кожного боку з'єднуються двома потужними зв'язками – крижово-горбовою і крижово-остьовою.

Крижово-горбова зв'язка (lig. sacrotuberale) починається від бічного краю крижової кістки і куприка і прикріплюється до сідничого горба сідничої кістки. Волокна, які продовжуються попереду і донизу та прикріплюється до гілки сідничої кістки, називаються *серпоподібний відросток (processus falciformis)*.

Крижово-остьова зв'язка (lig. sacrospinale) розташована попереду і дещо зверху від крижово-горбової зв'язки. Вона починається від сідничої ості сідничої кістки і прикріплюється до бічної частини крижової кістки та куприка.

За допомогою цих двох зв'язок на бічній стінці таза утворюються великий і малий сідничі отвори, через які з порожнини таза в сідничу ділянку проходять м'язи, судини і нерви. **Великий сідничий отвір (foramen ischiadicum majus)** обмежений крижово-остьовою зв'язкою і великою сідничою вирізкою, а **малий сідничий**

отвір (foramen ischiadicum minus) – крижово-горбовою і крижово-остьовою зв'язками, а також малою сідничою вирізкою.

Укріплює з'єднання кульшових кісток з хребтом ще й міцна *клубово-поперекова зв'язка (lig. iliolumbale)*, яка починається від поперечних відростків IV-V поперекових хребців і прикріплюється до гребеня клубової кістки та її горбистості.

Завдання 1. Вивчіть характеристику з'єднань тазового поясу, використовуючи рис. 34 і 35.

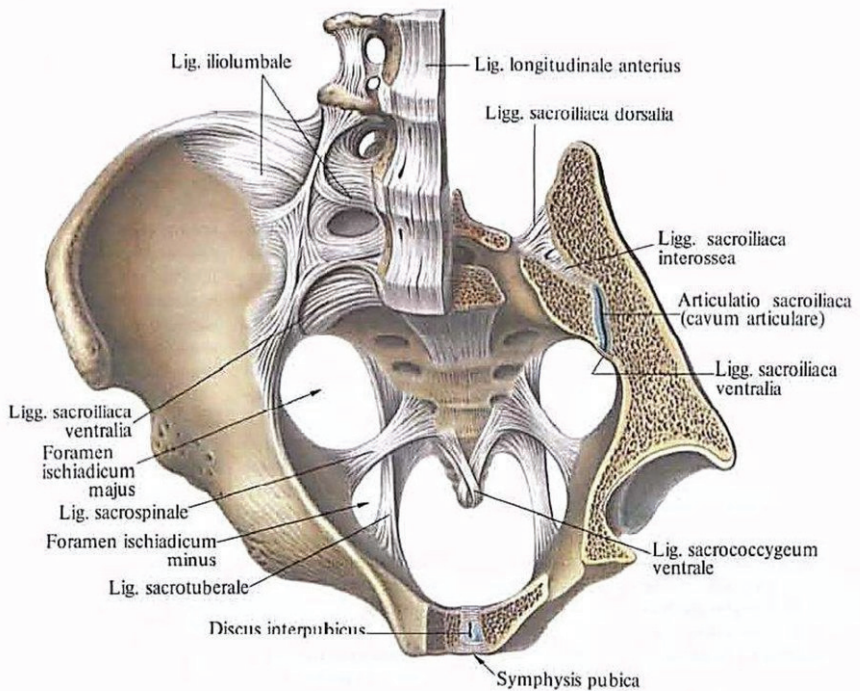


Рис. 34. Сполучення кісток тазового поясу.

Завдання 2. Випишіть латинські відповідники українських термінів, наведених у підписах до рис. 35.

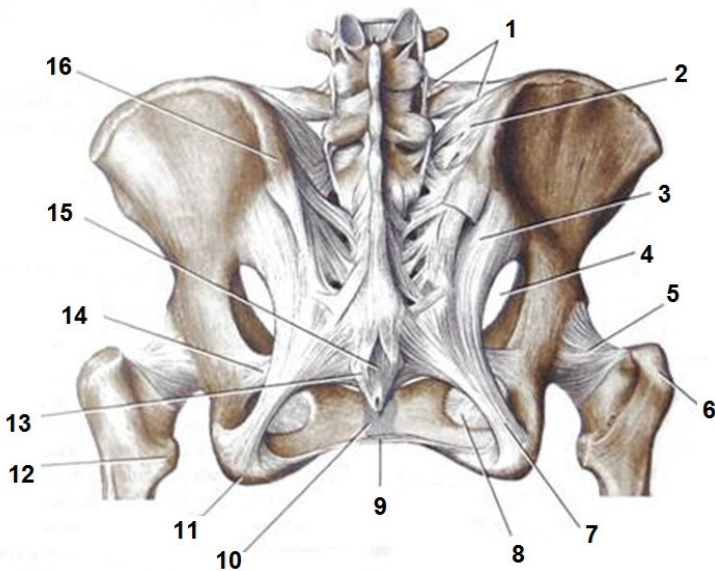


Рис. 35. Сполучення кісток тазового поясу (вигляд ззаду): 1 – клубово-поперекова зв'язка; 2 – крижово-горбова зв'язка (прикріплення); 3 – задня крижово-клубова зв'язка; 4 – великий сідничий отвір; 5 – суглобова капсула кульшового суглобу; 6 – великий вертлюг стегнової кістки; 7 – крижово-горбова зв'язка (початок); 8 – затульна перетинка; 9 – глибока задня крижово-куприкова зв'язка; 10 – дугоподібна лобкова зв'язка; 11 – лобковий симфіз; 12 – поверхнева задня крижово-куприкова зв'язка; 13 – сідничий горб; 14 – малий вертлюг стегнової кістки; 15 – крижово-остиста зв'язка; 16 – верхня задня клубова ость.

Лобковий симфіз (*symphysis pubica*) – це хрящове з'єднання, утворене *симфізними поверхнями* лобкових кісток (*facies symphyiales*) і розташованим між ними *міжлобковим диском* (*discus interpubicus*). Міжлобковий диск складається з волокнистої хрящової тканини і має в своїй товщі щілиноподібну порожнину (рис. 36). Лобковий симфіз зміцнений *верхньою лобковою зв'язкою* (*ligamentum pubicum superius*) та *нижньою лобковою зв'язкою* (*lig.*

pubicum inferius). Ці зв'язки сприяють підтриманню стабільності симфізу.

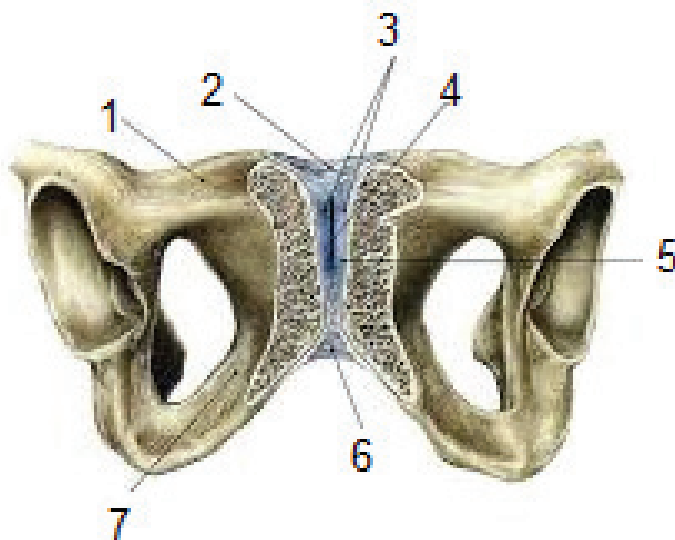


Рис. 36. Лобковий симфіз: 1 – верхня гілка лобкової кістки; 2 – верхня лобкова зв'язка; 3 – міжлобковий диск; 4 – симфізіальна порожнина; 5 – гіаліновий хрящ; 6 – нижня лобкова зв'язка; 7 – нижня гілка лобкової кістки.

Затульний отвір кульшової кістки закриває **затульна мембрана** (*membrana obturatoria*). Вона складається з різнонаправлених сполучнотканинних пучків, які прикріплюються до країв затульного отвору, залишаючи вільним невеликий *затульний канал*.

Таз в цілому

Таз (*pelvis*) утворений кульшовими кістками, крижовою кісткою і куприком. *Межова лінія* (*linea terminalis*), яка прямує від мису крижової кістки дугоподібною лінією клубової кістки і гребенем лобкової кістки до верхнього краю лобкового симфізу, розділяє таз на два відділи – великий таз і малий таз.

Великий таз (*pelvis major*) утворений крилами клубових кісток і тілом V поперекового хребця. Спереду великий таз не має кісткових стінок.

Малий таз (*pelvis minor*) представлений звуженою донизу кістковою порожниною, що обмежена попереду лобковим симфізом, гілками лобкових і сідничих кісток, з боків внутрішньою поверхнею кульшових кісток нижче межової лінії, крижово-горбковими і крижово-остьовими зв'язками, а позаду – тазовою поверхнею крижової кістки і передньою поверхнею куприка.

Вхід у малий таз – *верхній отвір таза (*apertura pelvis superior*)* обмежений межовою лінією. Вихід з малого таза – *нижній отвір таза (*apertura pelvis inferior*)* обмежений позаду куприком, з боків – крижово-горбовими зв'язками, сідничими горбами, гілками сідничих кісток, нижніми гілками лобкових кісток, а попереду – лобковим симфізом.

Статеві відмінності у будові скелета найяскравіше виражені у будові таза (рис. 37). В цілому у жінок таз відносно більший, ніж у чоловіків, зокрема більший об'єм малого таза.

Чоловічий таз вужчий і довший, жіночий ширший і коротший. Кістки жіночого таза тонші, крижова кістка ширша і сплюснена, мис виражений менше, ніж у чоловіків. Крижова кістка у чоловіків вужча і більш увігнута, а мис значно висунутий вперед. Тому верхній отвір жіночого таза ширший і має округлу форму, у чоловіків він вужчий, а його форма нагадує серцеподібну. Кут з'єднання нижніх гілок лобкових кісток у чоловіків 70° - 75° (*нідлобковий кут, *angulus subpubicus**), тоді як у жінок більше ніж 90° (*лобкова дуга, *arcus pubicus**).

У жінок лобковий симфіз коротший, а міжлобковий диск товстіший, ніж у чоловіків. У чоловіків лобковий симфіз є нерухомим з'єднанням, у жінок під час пологів можливий невеликий обсяг рухів.

Відстань між сідничими горбами і крилами клубових кісток у жінок значно більша, ніж у чоловіків. Так, відстань між обома верхніми передніми клубовими остями у дорослих жінок дорівнює 25-27 см. у чоловіків – 21 -23 см. Нижній отвір жіночого тазу ширший, він має форму поперечного овалу, а у чоловіків – поздовжнього овалу. Кут нахилу тазу у жінок близько 55-60°, у чоловіків – 50-55°.

Завдання 3. Вивчіть характеристику лобкового симфізу, використовуючи рис.37.

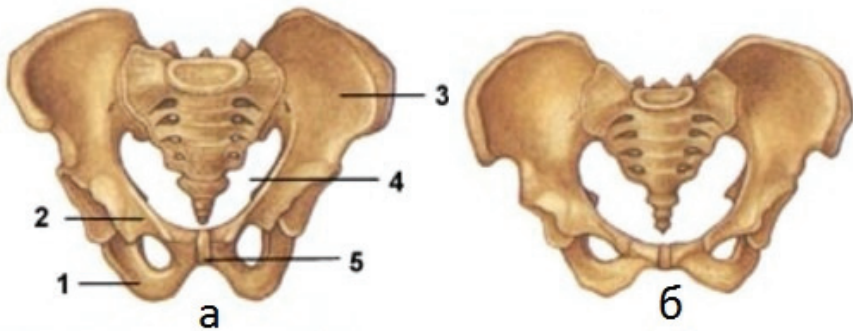


Рис. 37. Статеві відмінності будови тазу: а – чоловічий таз; б – жіночий таз: 1 – сіднича кістка; 2 – лобкова кістка; 3 – кульшова кістка; 4 – верхня апертура малого тазу; 5 – лобковий симфіз.

Завдання 4. Випишіть латинські відповідники українських термінів.

№	Термін мовою	латинською	Термін мовою	українською
2.				

Тести для самоконтролю

1. Між кістками тазового поясу є такі види сполучень:
а) діартрози; б) симфізи; в) синдесмози.
2. Оберіть характеристики крижово-клубового суглобу:
а) плоский, багатоосьовий;
б) багатоосьовий, кулястий, з великою амплітудою рухів;
в) малорухомий, майже нерухомий;
г) рухливість у жінок більша, ніж у чоловіків.
3. Вушкоподібні поверхні клубової і крижової кісток утворюють:
а) затульний отвір;
б) крижово-клубовий суглоб;
в) великий сідничий отвір.
4. Малий сідничий отвір обмежений:
а) крижово-остьовою зв'язкою;
б) крижово-горбовою зв'язкою;
в) великою сідничою вирізкою;
г) малою сідничою вирізкою.
5. Таз утворений:
а) двома кульшовими кістками, крижовою кісткою і куприком;
б) двома тазовими кістками;
в) парною кульшовою та стегною кісткою.
6. Особливостями жіночого таза є:
а) крила клубової кістки розташовані більш горизонтально;
б) при з'єднанні нижніх гілок лобкових кісток утворюється гострий підлобковий кут;
в) при з'єднанні нижніх гілок лобкових кісток утворюється лобкова дуга;
г) крила клубової кістки розташовані більш вертикально.
7. З'єднання лобкових кісток називається:
а) лобковий диск;
б) лобковий симфіз;
в) лобковий меніск;

г) лобкова сумка.

8. Порожнина, обмежена позаду куприком, з боків – крижово-горбовими зв'язками, сідничими горбами, гілками сідничих кісток, нижніми гілками лобкових кісток, а спереду – лобковим симфізом, називається:

а) великий таз;

б) малий таз;

в) черевна порожнина.

9. Лобковий симфіз – це з'єднання кісток, утворене:

а) симфізними поверхнями лобкових кісток;

б) тілами лобкових кісток;

в) верхніми гілками лобкових кісток.

10. Міжлобковий диск:

а) складається з волокнистого хряща;

б) складається з гіалінового хряща;

в) містить щілиноподібну порожнину.

З'ЄДНАННЯ КІСТОК ВІЛЬНОЇ НИЖНЬОЇ КІНЦІВКИ

JUNCTURAE MEMBRI INFERIORIS LIBERI

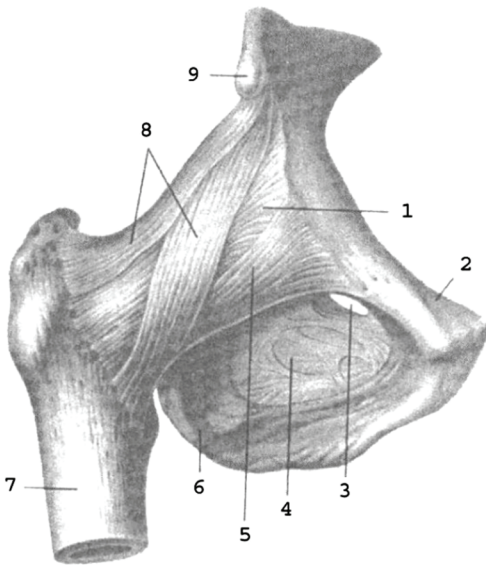
Кістки вільної нижньої кінцівки з'єднуються між собою за допомогою суглобів і синдесмозів. Стегнова кістка з'єднується з кульшовою кісткою за допомогою кульшового суглоба.

Кульшовий суглоб (*articulatio coxae*) утворений суглобовою поверхнею головки стегнової кістки і півмісяцевою поверхнею кульшової западини кульшової кістки, яку оточує *хрящова губа* (рис. 38). Хрящова губа поглиблює кульшову западину, але не обмежує рухів у суглобі. Це простий чашоподібний суглоб з міцно натягнутою суглобовою сумкою і міцними зв'язками. Суглобова капсула починається від канта кульшової западини і прикріплюється до шийки стегнової кістки, закінчуючись спереду на міжвертлюговій лінії, ззаду доходить до міжвертлюгового гребеня. Практичне значення мають

позакапсульні та внутрішньокапсульні зв'язки. До перших належать клубово-стегнова, сідничо-стегнова, лобково-стегнова зв'язки, а також коловий пояс.

Найміцнішою зв'язкою є **клубово-стегнова (lig. iliofemorale)**, товщиною до 1 см, що витримує вагу до 300 кг. Вона починається від передньої нижньої клубової ості, розходиться віялоподібно і прикріплюється до міжвертлюгової лінії стегнової кістки.

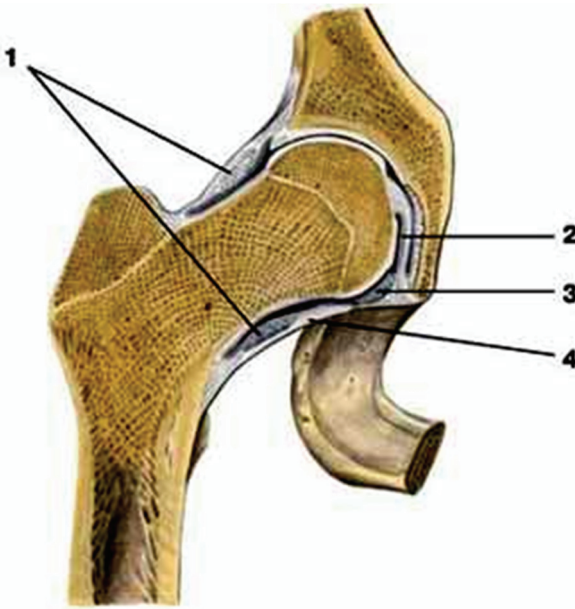
Завдання 1. Вивчіть характеристику кульшового суглобу, використовуючи рисунки 38 і 39.



- 1 – суглобова сумка;
- 2 – лобкова кістка;
- 3 – затульний канал;
- 4 – затульна перетинка;
- 5 – лобково-стегнова зв'язка;
- 6 – сіднича кістка;
- 7 – стегнова кістка;
- 8 – клубово-стегнова зв'язка;
- 9 – нижня передня клубова ость.

Рис. 38. Правий кульшовий суглоб.

Сідничо-стегнова зв'язка (lig. ischiofemorale) розташована на задній поверхні суглоба, вона починається від тіла сідничої кістки і прикріплюється у вертлюговій ямці стегнової кістки.



- 1 – коловий пояс;
- 2 – зв'язка головки стегнової кістки;
- 3 – поперечна зв'язка кульшової западини;
- 4 – суглобова сумка.

Рис. 39. Правий кульшовий суглоб.

Лобково-стегнова зв'язка (lig. pubofemorale) має трикутну форму, починається від тіла та верхньої гілки лобкової кістки, прикріплюється до малого вертлюга і міжвертлюгової лінії стегнової кістки.

Сіднично-стегнова та лобково-стегнова зв'язки значно слабші від клубово-стегнової. В положенні стоячи усі три зв'язки натягнуті. Вони гальмують розгинання стегна, клубово-стегнова обмежує відведення і приведення стегна, лобково-стегнова – відведення, сіднично-стегнова – пронацію стегна.

Коловий пояс (zona orbicularis) складається з міцних волокон, які охоплюють у вигляді петлі шийку стегнової кістки і прикріплюються до передньої нижньої клубової ості.

До внутрішньокапсульних відносять дві зв'язки: **поперечну зв'язку кульшової западини (lig. transversum acetabuli)**, яка натягнута над кульшовою вирізкою і є частиною губи, та **зв'язку головки стегнової кістки (lig. capitis femoris)** яка розміщена між ямкою головки

стегнової кістки і вирізкою кульшової западини. Зв'язка головки перешкоджає надмірному приведенню і обертанню назовні стегнової кістки.

У кульшовому суглобі можливі рухи навколо лобової (згинання і розгинання), стрілової (відведення і приведення), вертикальної (обертання до середини і назовні) осі, а також колові рухи.

Рухливість стегна у кульшовому суглобі менша, ніж плеча у плечовому суглобі, тому що: 1) суглобові поверхні кульшового суглоба більш конгруентні, 2) зв'язковий апарат значно сильніший, 3) кульшовий суглоб оточують набагато потужніші м'язи.

Рухливість стегна у кульшовому суглобі: 105° згинання і 15° розгинання. Ступінь згинання збільшується при поєднанні цього руху з невеликим відведенням кінцівки (важливо при переході стрибуну через планку), а також зі згинанням у колінному суглобі. Відведення можливе на $40-60^{\circ}$ і на $15-30^{\circ}$ приведення. Але якщо зігнути ногу у коліні, то амплітуда рухів навколо стрілової осі збільшиться до $74-80^{\circ}$. При супінованому (вивернутому) стегні ступінь відведення значно більша, тому при русі «мах в сторону» стегно намагаються утримувати в більш супінованому положенні. Супінація і пронація складають $15-40^{\circ}$. При зігнутому стегні обсяг цих рухів зростає майже удвічі. Рухливість у кульшовому суглобі збільшується шляхом систематичного тренування. Слід пам'ятати, що рухливість в суглобах, особливо кульшовому, не є симетричною.

Колінний суглоб (*articulatio genus*) – це складний суглоб, утворений суглобовими поверхнями бічного та присереднього виростків стегнової кістки, верхньою суглобовою поверхнею великогомілкової кістки, суглобовою поверхнею наколінка і наколінковою поверхнею стегнової кістки (рис. 40, 41). За формою це двовиростковий, двоосьовий суглоб, рухи у ньому відбуваються навколо лобової (згинання, розгинання) і вертикальної (обертання) осей.

Колінний суглоб є найбільшим у людини і найскладнішим, бо має багато додаткових елементів. Це зумовлено тим, що у колінному суглобі зчленовуються найдовші кістки – важелі нижньої кінцівки, які мають найбільший розмах рухів при ходьбі. Присередній і бічний виростки стегнової кістки мають форму відрізка еліпсоїда, які розділені міжвиростковою ямкою. Верхня суглобова поверхня великогомілкової кістки також складається з двох окремих дещо увігнутих

поверхонь (на присередньому і бічному виростках), що зчленовуються з відповідними виростками стегнової кістки, але ці поверхні неконгруентні. Міжвиросткове підвищення великогомілкової кістки “заходить” у міжвиросткову ямку стегнової кістки, тобто такий двовиростковий суглоб нагадує блокоподібне з'єднання.

Суглобова капсула прикріплюється спереду і з боків до стегнової кістки на 0,5-1 см вище від краю суглобової поверхні, а ззаду – з'єднується з її краєм. Отже, надвиростки стегнової кістки розміщені поза порожниною колінного суглоба і капсулою не охоплюються. На великогомілковій кістці і наколінку суглобова капсула прикріплюється до краю їхніх суглобових поверхонь.

Суглобова капсула спереду утворює великий випин – **наднаколінкову сумку (*bursa suprapatellaris*)**, яка йде високо догори і розташована між стегною кісткою та сухожилком чотириголового м'яза стегна.

Суглобова капсула утворює ще ряд випинів – синовіальних сумок, які значно збільшують порожнину суглоба. Найважливіші з них: *глибока піднаколінкова сумка (*bursa infrapatellaris profunda*)*, розташована між зв'язкою наколінка і великогомілковою кісткою; *переднаколінкова підшкірна сумка (*bursa subcutanea prepatellaris*)*, розміщена спереду під шкірою; *переднаколінкова підфасціальна сумка (*bursa subfascialis prepatellaris*)*, розташована глибше під фасцією; *переднаколінкова підсухожилкова сумка (*bursa subtendinea prepatellaris*)*, розміщена під апоневрозом чотириголового м'яза стегна. У ділянці колінного суглоба є чимало синовіальних сумок, більшість з яких не сполучається з порожниною суглоба.

Позаду і знизу капсула колінного суглоба утворює *підпідколінний закуток (*recessus subpopliteus*)*, розташований під сухожилком підколінного м'яза.

У задній колінній ділянці в місцях прикріплення сухожилків м'язів (кравецького, тонкого, півперетинчастого, півсухожилкового, двоголового м'яза стегна, литкового, камбалоподібного та інших) розміщені синовіальні сумки, які мають однойменну з м'язами назву.

Синовіальна мембрана суглобової капсули утворює численні *синовіальні ворсинки (*villi synoviales*)* і *синовіальні складки (*plicae synoviales*)*, які значно збільшують її площу. Найбільшими є дві *крилоподібні складки (*plicae alares*)*, розташовані з обох боків наколінка, між листками яких міститься *піднаколінкове жирове тіло (*corpus adiposum infrapatellare*)*; *піднаколінкова синовіальна складка*

(*plica synovialis infrapatellaris*) – продовження крилоподібних складок, – яка розділяє порожнину колінного суглоба на ліву і праву частини.

Колінний суглоб відносять до комплексних через наявність у ньому **менісків: медіального та латерального (*meniscus medialis et lateralis*)**. Вони мають вигляд пластинок з волокнистого хряща, розмішених між суглобовими поверхнями стегнової та великогомілкової кісток. Меніски півмісяцевої форми, стовщені назовні до 6-8 мм і стоншені вздовж присереднього краю. Передні та задні кінці менісків прикріплюються до міжвиросткового підвищення великогомілкової кістки. За їх рахунок поглиблюється суглобова западина, збільшується конгруентність поверхонь. Крім того, меніски виконують амортизаційну функцію, а також сприяють більш рівномірному розподілу тиску стегна на великогомілкову кістку.

Зв'язки колінного суглоба поділяються на внутрішньокапсульні та позакапсульні. До першої групи належать: передня та задня схрещені зв'язки, поперечна зв'язка коліна, передня та задня менісково-стегнові зв'язки.

Передня схрещена зв'язка (*lig. cruciatum anterius*) починається від присередньої поверхні бічного виростка стегнової кістки і прикріплюється до переднього міжвиросткового поля великогомілкової кістки. **Задня схрещена зв'язка (*lig. cruciatum posterius*)** починається від бічної поверхні присереднього виростка стегнової кістки і прикріплюється до заднього міжвиросткового поля великогомілкової кістки. Схрещені зв'язки обмежують згинання, розгинання і обертання досередини гомілки.

Поперечна зв'язка коліна (*lig. transversum genus*) з'єднує між собою передні кінці обох менісків. **Передня менісково-стегнова зв'язка (*lig. meniscofemorale anterius*)** починається від переднього кінця медіального меніска, йде догори і вбік та прикріплюється до присередньої поверхні бічного виростка стегнової кістки; **задня менісково-стегнова зв'язка (*lig. meniscofemorale posterius*)** починається від заднього кінця латерального меніска, йде догори і

присередньо та прикріплюється до бічної поверхні присереднього виростка стегнової кістки.

Завдання 2. Вивчіть характеристику колінного суглобу, використовуючи рисунки 40, 41, 42.

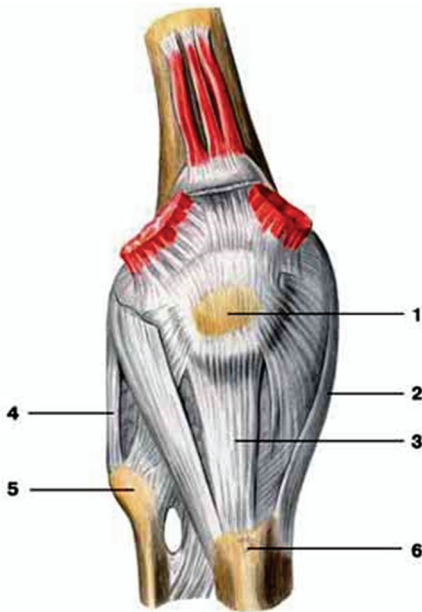


Рис. 40. Правий колінний суглоб (вигляд спереду): 1 – наколінок; 2 – обхідна великогомілкова зв'язка; 3 – зв'язка наколінка; 4 – обхідна малогомілкова зв'язка; 5 – головка малогомілкової кістки; 6 – горбистість великогомілкової кістки

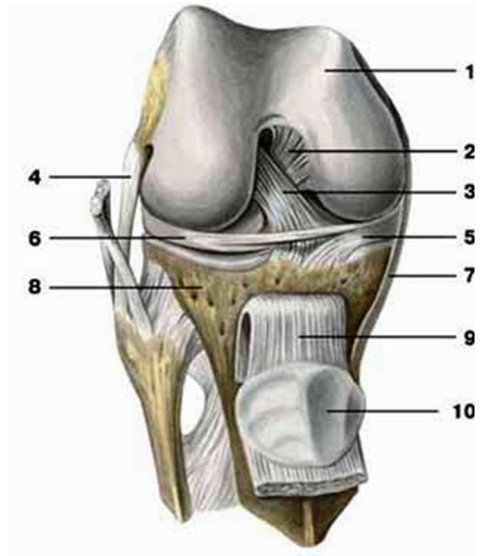


Рис. 41. Правий колінний суглоб (суглобова капсула видалена): 1 – стегнова кістка; 2 – задня схрещена зв'язка; 3 – передня схрещена зв'язка; 4 – обхідна малогомілкова зв'язка; 5 – присередній меніск; 6 – бічний меніск; 7 – обхідна великогомілкова зв'язка; 8 – великогомілкова кістка; 9 – зв'язка наколінка; 10 – наколінок.

Завдання 3. Випишіть українські відповідники латинських термінів, наведених у підписах до рис. 42.

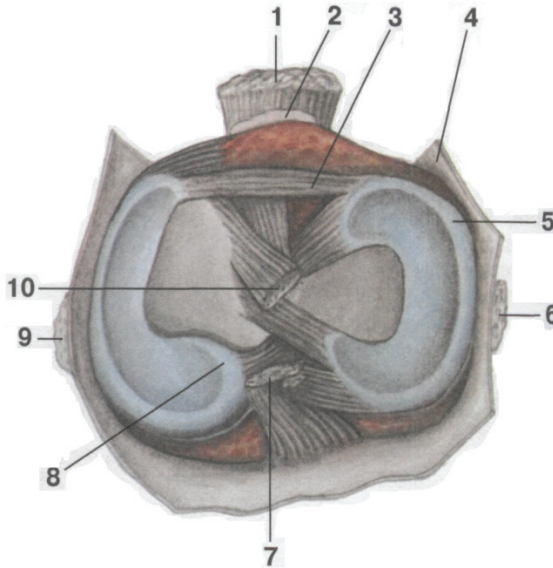


Рис. 42. Правий колінний суглоб (вигляд зверху): 1 – lig. patellae; 2 – bursa infrapatellaris profunda; 3 – lig. transversum genus; 4 – capsula articularis; 5 – meniscus lateralis; 6 – lig. collaterale fibulare; 7 – lig. cruciatum posterius; 8 – meniscus medialis; 9 – lig. collaterale tibiale; 10 – lig. cruciatum anterius.

Колінний суглоб укріплюють потужні позакапсульні зв'язки: обхідні великогомілкова і малогомілкова зв'язки, зв'язка наколінка, присередній і бічний тримачі наколінка, на задній поверхні - коса і дугоподібна підколінні зв'язки.

Обхідна великогомілкова зв'язка (lig. collaterale tibiale) знаходиться між присереднім надвиростком стегнової кістки та верхнім кінцем великогомілкової кістки. Вона має ширину 10-12 мм і зрощена з присередньою поверхнею капсули суглоба. **Обхідна малогомілкова зв'язка (lig. collaterale fibulare)** шириною 5 мм

розміщена на бічній поверхні колінного суглоба, натягнута між бічним надвиростком стегнової кістки та головкою малогомілкової кістки. Обхідні зв'язки обмежують розгинання і обертання гомілки назовні.

Зв'язка наколінка (*lig. patellae*) – продовження сухожилка чотириголового м'яза стегна, що охоплює наколінок. Це товстий широкий волокнистий тяж, який починається від верхівки наколінка і прикріплюється до горбистості великогомілкової кістки. Утримують наколінок під час рухів **присередній і бічний тримачі наколінка (*retinaculum patellae mediale et retinaculum patellae laterale*)**, які представлені окремими пучками сухожилка чотириголового м'яза стегна, що відходять з боків наколінка відповідно до присереднього і бічного надвиростків стегнової кістки.

Коса підколінна зв'язка (*lig. popliteum obliquum*) є частиною сухожилка півперетинчастого м'яза, вона починається від присереднього виростка великогомілкової кістки, направляєється догори і вбік, вплітається в капсулу суглоба і прикріплюється до бічного виростка стегнової кістки. **Дугоподібна підколінна зв'язка (*lig. popliteum arcuatum*)** йде від головки малогомілкової кістки і бічного надвиростка стегнової кістки, піднімається догори, дугоподібно згинається до задньої поверхні присереднього виростка великогомілкової кістки.

У колінному суглобі можливі такі рухи: навколо лобової (фронтальної) осі здійснюється згинання гомілки до 130° та її розгинання до 180° ; при зігнутій гомілці під кутом $80-90^\circ$ навколо вертикальної осі відбувається її обертання до середини приблизно на 10° і обертання назовні до 40° . При згинанні гомілки в колінному суглобі розслаблюються обхідні зв'язки, створюючи умови для її обертальних рухів навколо вертикальної осі. При цих рухах меніски ковзають по суглобовій поверхні великогомілкової кістки. Схрещені зв'язки обмежують обертання досередини, а обхідні зв'язки гальмують обертання назовні. При розігнутому суглобі обхідні зв'язки натягуються, виростки стегнової кістки упираються у верхню суглобову поверхню великогомілкової кістки, стегно і гомілка утворюють єдину міцну опору.

З'єднання кісток гомілки між собою. Кістки гомілки сполучаються між собою за допомогою суглоба та синдесмозу. Ці з'єднання практично нерухомі; що пов'язано з опорною функцією гомілки та участю малоюгомілкової кістки в утворенні надп'яtkово-гомілкового суглоба. Між міжкістковими краями великогомілкової і малоюгомілкової кісток натягнута товста *міжкісткова перетинка гомілки (membrana interossea cruris)*. У верхній і нижній частинах перетинки є отвори, через які проходять судини і нерви.

Проксимальні і дистальні кінці обох кісток гомілки з'єднуються відповідно велико-малоюгомілковим суглобом і велико-малоюгомілковим синдесмозом.

Велико-малоюгомілковий суглоб (*articulatio tibiofibularis*) плоский, багатоосьовий, але малорухомий. Він утворений суглобовими поверхнями бічного виростка великогомілкової кістки і головки малоюгомілкової кістки. Туго натягнуту суглобову капсулу зміцнюють *передня і задня зв'язки головки малоюгомілкової кістки (ligg. capitis fibulae anterioris et posterioris)*.

Велико-малоюгомілковий синдесмоз (*syndesmosis tibiofibularis*) малорухомий, утворений малоюгомілковою вирізкою великогомілкової кістки і бічною кісточкою малоюгомілкової кістки. Укріплюють цей синдесмоз короткі, але дуже міцні *передня і задня велико-малоюгомілкові зв'язки (ligg. tibiofibularia anterioris et posterioris)*.

З'єднання кісток стопи. Стопа як цілісна структура. Стопа витримує на собі всю масу тіла, виконуючи функцію органу опори і пересування. Це обумовлює її будову і характер з'єднань кісток, що представлені різними видами суглобів. Усі суглоби стопи можна розділити на 4 великі групи: зчленування стопи з гомілкою; зчленування зап'ясових кісток між собою; зчленування між зап'ясовими і плесновими кістками; зчленування кісток пальців.

Завдання 4. Вивчіть характеристику суглобів стопи, використовуючи рисунки 43, 44.

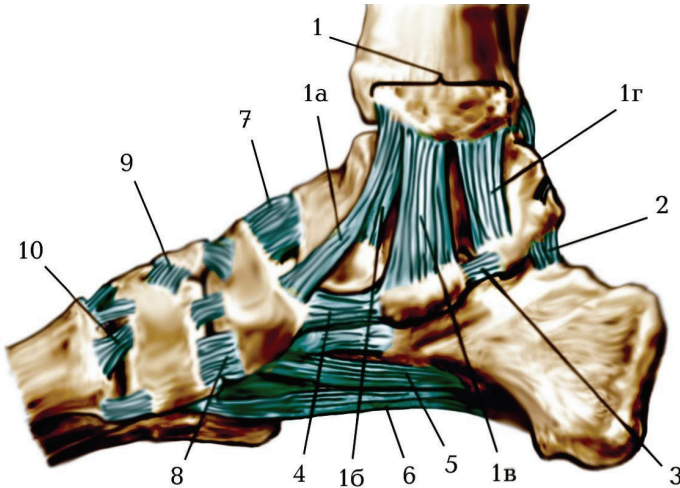


Рис. 43. З'єднання кісток стопи, правої. Присередня поверхня:

1. lig. collaterale mediale:
 - а) pars tibionavicularis,
 - б) pars tibiotalaris anterior,
 - в) pars tibiocalcanea,
 - г) pars tibiotalaris posterior;
2. lig. talocalcaneum posterius;
3. lig. talocalcaneum mediale;
4. lig. calcaneonavicularare dorsale;
5. lig. calcaneonavicularare plantare;
6. lig. plantare longum;
7. lig. talonavicularare dorsale;
8. lig. cuneonavicularare dorsale;
9. lig. Intercuneiforme;
10. lig. tarsometatarsium.

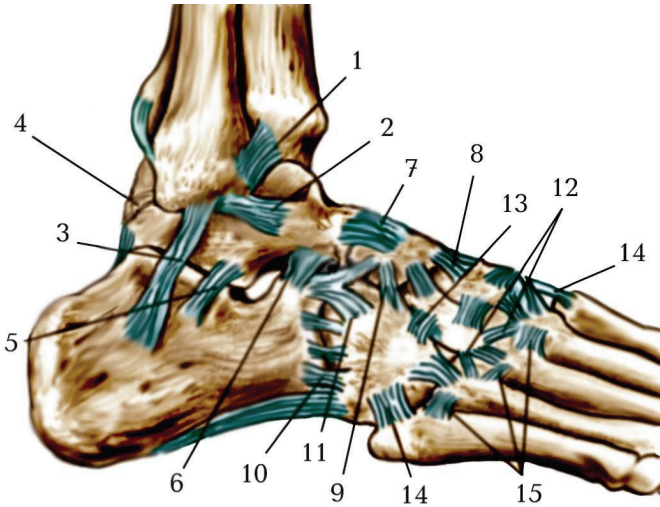


Рис. 44. З'єднання кісток стопи, правої. Бічна поверхня:

1. lig. tibiofibulare anterius;
2. lig. talofibulare anterius;
3. lig. calcaneofibulare;
4. lig. talofibulare posterius;
5. lig. talocalcaneum laterale;
6. lig. talocalcaneum anterius;
7. lig. talonaviculare dorsale;
8. lig. cuneonaviculare dorsale;
9. lig. cuboideonaviculare dorsale;
10. lig. calcaneocuboideum dorsale;
11. lig. bifurcatum: lig. calcaneonaviculare, lig. calcaneocuboideum;
12. lig. intercuneiforme dorsale;
13. lig. cuneocuboideum dorsale;
14. lig. tarsometatarsium dorsale;
15. lig. metatarsia dorsalia.

Надп'яtkово-гомiлковий суглоб (*aiticulatio talocruralis*)
 утворюється трьома кістками: суглобовими поверхнями

великогомілкової та малоогомілкової кісток і блоком надп'яtkової кістки. Це блокоподібний суглоб, рухи у ньому відбуваються в основному навколо фронтальної осі (згинання і розгинання - до 60-70°), а в разі сильного згинання можливі невеликі рухи в сторони за типом приведення, відведення.

Укріплює суглоб міцна *присередня обхідна (lig. collaterale mediale)*, або *дельтоподібна зв'язка (lig. collaterale deltoideum)*, яка починається від присередньої кісточки великогомілкової кістки і у вигляді віяла розходить до надп'яtkової, п'яtkової та човноподібної кісток (рис 28). На бічній поверхні розташовуються три самостійні зв'язки, які починаються від бічної кісточки малоогомілкової кістки і розходяться донизу у вигляді трьох зв'язок: *передня надп'яtkово-малоогомілкова (lig. talofibulare anterius)*, *задня надп'яtkово-малоогомілкова (lig. talofibulare posterius)* і *п'яtkово-малоогомілкова (lig. calcaneofibulare)*.

Надп'яtkово-п'яtkово-човноподібний суглоб (*articulatio talocalcaneonavicularis*) утворений суглобовими поверхнями надп'яtkової, п'яtkової та човноподібної кісток. Суглоб укріплюють *надп'яtkово-човноподібна зв'язка (lig. talonavicularis)* (зверху) та *підшвова п'яtkово-човноподібна зв'язка (lig. calcaneonavicularis plantaris)*.

Надп'яtkова і п'яtkова кістки утворюють *піднадп'яtkовий суглоб (articulatio subtalaris)*, який зміцнюється кількома самостійними зв'язками. *Міжкісткова надп'яtkово-п'яtkова зв'язка (lig. talocalcaneum interosseum)*. розташована в пазусі заплесна.

За формою піднадп'яtkовий суглоб циліндричний, а надп'яtkово-п'яtkово-човноподібний суглоб кулястий, однак рухи у них відбуваються одночасно і можливі тільки навколо стрілової осі за типом приведення і відведення, причому надп'яtkова кістка може бути нерухомою, а рухи здійснюються всією стопою.

При приведенні стопи (зовнішнє обертання) піднімається присередній її край, при відведенні (внутрішнє обертання) піднімається її бічний край.

П'ятково-кубоподібний суглоб (*articulatio calcaneocuboidea*) за формою сідлоподібний, але малорухомий. Цей суглоб укріплюють дві міцні зв'язки: **підшвова п'ятково-кубоподібна зв'язка** (*lig. calcaneocuboideum plantare*) з'єднує підшовві поверхні обох кісток. **Довга підшвова зв'язка** (*lig. plantare longum*) є найміцнішою зв'язкою стопи, вона широко починається на нижній поверхні п'яткової кістки і, віялоподібно розширюючись, прикріплюється до основ II–V плеснових кісток. Перекидаючись на кубоподібну кістку через борозну сухожилка довгого малоомілкового м'яза, ця зв'язка перетворює борозну в канал. Довга підшвова зв'язка об'єднує окремі зв'язки суглобів стопи в єдину міцну сполучнотканинну структуру.

П'ятково-кубоподібний суглоб бере участь в рухах разом з піднадп'ятковим і надп'ятково-п'ятково-човноподібним суглобами, збільшуючи їх обсяг.

З практичних клінічних міркувань, серед міжзаплеснових суглобів виділяють **поперечний суглоб заплесна** (*articulatio tarsi transversa*), або **суглоб Шопара**. Цей суглоб складається з двох суглобів: п'ятково-кубоподібного і надп'ятково-човноподібного (частина надп'ятково-п'ятково-човноподібного суглоба). Суглобові порожнини цих двох суглобів утворюють S-подібну лінію, що йде поперек стопи. Окрім зв'язок, що зміцнюють окремо ці два суглоби, поперечний суглоб заплесна має **спільну роздвоєну зв'язку** (*lig. bifurcatum*). Ця зв'язка починається на верхньому краї п'яткової кістки і розділяється на дві окремі зв'язки: **п'ятково-човноподібну** (*lig. calcaneonaviculare*), що прикріплюється до тильнобічного краю човноподібної кістки, та **п'ятково-кубоподібну** (*lig. calcaneocuboideum*), що прикріплюється до тильної поверхні кубоподібної кістки. Роздвоєну зв'язку називають ключем суглоба

Шопара, бо тільки при її розсіченні під час хірургічної операції поперечний суглоб заплесна легко розчленовується.

Клино-човноподібний суглоб (*articulatio cuneo-navicularis*) є за формою плоским, а за будовою – складним, багатоосьовим, але малорухожим. Він утворений задніми суглобовими поверхнями трьох клиноподібних кісток і передньою суглобовою поверхнею човноподібної кістки.

Клиноподібні кістки з'єднуються між собою **міжклиноподібними суглобами (*articulationes intercuneiformes*)**.

Клино-човноподібний суглоб і міжклиноподібні суглоби укріплені тильними, підшововими і міжкістковими зв'язками заплесна.

Зв'язки заплесна:

- *тильні клино-човноподібні зв'язки (ligg. cuneonavicularia dorsalia)* розташовані на тильній поверхні суглоба між човноподібною і трьома клиноподібними кістками;

- *тильна кубо-човноподібна зв'язка (lig. cuboideonavicularis dorsalis)* розміщена збоку від попередньої зв'язки, вона з'єднує тильні поверхні кубоподібною і човноподібною кісток;

- *тильна клино-кубоподібна зв'язка (lig. cuneocuboideum dorsalis)* з'єднує тильні поверхні бічної клиноподібною і кубоподібною кісток;

- *тильні міжклиноподібні зв'язки (ligg. intercuneiformia dorsalia)* розташовані на тильній поверхні міжклиноподібних суглобів між присередньою, проміжною і бічною клиноподібними кістками;

- *підшовова кубо-човноподібна зв'язка (lig. cuboideonavicularis plantaris)* розміщена на підшововій поверхні між кубоподібною і човноподібною кістками;

- *підшовова клино-кубоподібна зв'язка (lig. cuneocuboideum plantaris)* з'єднує підшовові поверхні бічної клиноподібною і кубоподібною кісток;

- *підшовові клино-човноподібні зв'язки (ligg. cuneonavicularia plantaria)* з'єднують підшовові поверхні човноподібною і трьох клиноподібних кісток;

- *підшовові міжклиноподібні зв'язки (ligg. intercuneiformia plantaria)* розташовані на підшововій поверхні стопи між клиноподібними кістками.

Окрім названих зв'язок, є ще короткі міцні внутрішньокапсульні зв'язки, що з'єднують між собою в суглобах суміжні кістки:

- міжкісткова клино-кубоподібна зв'язка (*lig. cuneocuboideum interosseum*);
- міжкісткові міжклиноподібні зв'язки (*ligg. intercuneiformia interossea*).

Отже, у міжзап'ясових суглобах усі рухи поєднані: відбувається обертання п'яткової кістки разом з човноподібною і переднім кінцем стопи навколо косої стрілової осі із загальним обсягом руху до 55°. При обертанні стопи досередини (привертанні, *pronatio*) бічний край стопи піднімається, при обертанні назовні (відвертанні, *supinatio*) піднімається її присередній край, тильна поверхня стопи повертається назовні.

Зап'ясно-плеснові суглоби (*articulationes tarsometatarsales*) зчленовують дистальний ряд зап'ясових кісток з плесновими кістками. За формою ці суглоби є плоскими, багатоосьовими, але майже нерухомими. В них можливі незначні ковзання і обертання, які забезпечують еластичність склепіння стопи. До складу цих суглобів входять три окремі суглоби:

- з'єднується присередня клиноподібна кістка з основою I плеснової кістки;
- з'єднується проміжна і бічна клиноподібні кістки з основами II і III плеснових кісток;
- з'єднується кубоподібна кістка з основами IV і V плеснових кісток.

Кожний з цих суглобів має окрему суглобову капсулу.

Усі три зап'ясно-плеснові суглоби ще називають **суглобом Лісфранка**, лінія суглобової щілини якого нерівна. На рівні суглоба Лісфранка хірурги вичленяють дистальну частину стопи. Зап'ясно-плеснові суглоби укріплюють **тильні і підшовві зап'ясно-плеснові зв'язки** (*ligg. tarsometatarsalia dorsalia, plantaria*), а також **міжкісткові клино-плеснові зв'язки** (*ligg. cuneometatarsalia interossea*), які з'єднують кожну клиноподібну кістку з плесновими

кістками. Присередню з цих зв'язок, що з'єднує присередню клиноподібну кістку з II плесною кісткою, називають ключем суглоба Лісфранка, бо при її розсіченні під час хірургічної операції цей суглоб легко розчленовується.

Міжпеснові суглоби (*articulationes intermetatarsales*) утворені бічними суглобовими поверхнями основ суміжних плеснових кісток, вони є плоскими, але малорухомими. Суглобові порожнини сполучаються з суглобовими порожнинами заплесно-плеснових суглобів. Міжпеснові суглоби укріплені *тильними і підошовними плесновими зв'язками* (*ligg. metatarsalia dorsalia et plantaria*), а також *міжкістковими плесновими зв'язками* (*ligg. metatarsalia interossea*), що з'єднують прилеглі одна до одної поверхні основ плеснових кісток.

Плесно-фалангові суглоби (*articulationes metatarsophalangeae*) утворені суглобовими поверхнями головок усіх плеснових кісток і основ проксимальних фаланг. На присередній і бічній поверхнях кожного суглоба розташовані *обхідні зв'язки* (*ligg. collateralia*), а на підошовній поверхні суглобів розміщені *підошовні зв'язки* (*ligg. plantaria*). *Глибока попережна плеснова зв'язка* (*lig. metatarsale transversum profundum*) йде попережно, зростається з капсулами плесно-фалангових суглобів і з'єднує головки всіх плеснових кісток. Перший плесно-фаланговий суглоб завдяки двом сесамоподібним кісточкам відноситься до блокоподібних суглобів, решта за формою близькі до кулястих, але рухи можливі відносно двох осей: згинання і розгинання пальців стопи навколо лобової (фронтальної) осі обсягом до 90° (переважає розгинання), а також їх незначне приведення і відведення навколо вертикальної осі.

Міжфалангові суглоби стопи (*articulationes interphalangeae pedis*) блокоподібні, одноосьові, утворені суглобовими поверхнями головок і основ сусідніх фаланг. За будовою подібні до міжфалангових суглобів кисті. Вони укріплені

з обох боків обхідними, а знизу – підшовними зв'язками. У міжфалангових суглобах здійснюються згинання і розгинання фаланг навколо лобової (фронтальної) осі, більш рухливим є міжфаланговий суглоб великого пальця.

Склепіння стопи. Кістки стопи менш рухливі, ніж кістки кисті, бо стопа людини виконує функції опори і пересування. До складу твердої основи стопи входить 10 кісток: човноподібна, 3 клиноподібні, кубоподібна і 5 плеснових кісток, з'єднаних між собою суглобами і укріплених міцними зв'язками. Стопа людини представлена п'ятьма поздовжніми й одним поперечним склепіннями (дугами), опуклими догори. Вони забезпечують пружність і рухомість стопи. Кожне *поздовжнє склепіння* починається від однієї точки (буфа) п'яtkової кістки і включає заплеснові кістки та відповідну плеснову кістку.

В утворенні першого поздовжнього склепіння беруть участь I плеснова і присередня клиноподібна кістки, присередні частини човноподібної, надп'яtkової і п'яtkової кісток. Найдовшим і найвищим є друге поздовжнє склепіння, а найкоротшим і найнижчим – п'яте. Кожне поздовжнє склепіння має дві точки опори: п'яtkовий горб і головку плеснової кістки. Однак стопа в цілому має 3 точки опори: п'яtkовий горб і головки I і V плеснових кісток.

У дітей впродовж першого року життя стопи відвернені (супіновані), тому при ходьбі дитина ставить стопу на бічний край, а не на всю підшову. З віком відбувається опускання присереднього краю стопи. У поперечному напрямку всі 5 склепінь стопи мають неоднакову висоту. Поздовжні склепіння на рівні найвищих точок (на рівні човноподібної кістки) утворюють *поперечне склепіння стопи*. У його формуванні беруть участь човноподібна, клиноподібні і кубоподібна кістки. Склепінна конструкція стопи в живої людини підтримується завдяки формі кісток, міцності зв'язок

(пасивні “затягування” стопи) і тонусу м'язів (активні “затягування” стопи).

Зміцнюють поздовжні склепіння стопи довга підошвова зв'язка, підошвова п'ятково-човноподібна зв'язка і підошвовий апоневроз. Зміцнюють поперечне склепіння стопи поперечні зв'язки підошви: глибока поперечна плеснова, міжкісткові плеснові тощо. Поздовжньо розташовані м'язи та їхні сухожилки, що прикріплюються до фаланг пальців, зміцнюють поздовжні склепіння стопи, а поперечно розташовані м'язи та їх сухожилки зміцнюють поперечне склепіння. При розслабленні активних і пасивних “затягувань” склепіння стопи опускаються, стопа сплющується – розвивається плоскостопість. Така вада може бути й вродженою.

Завдяки склепінням маса тіла рівномірно розподіляється по всій стопі. При ходьбі, бігу, стрибках склепіння виконують роль амортизаторів, а також допомагають пристосуватися стопі до ходьби і бігу по нерівній поверхні.

Завдання 5. Випишіть латинські відповідники українських термінів.

<i>№</i>	<i>Термін українською мовою</i>	<i>Термін латинською мовою</i>
1.		

Тести для самоконтролю

1. За формою кульшовий суглоб:
 - а) еліпсоподібний;
 - б) чашоподібний;
 - в) плоский;
 - г) сідлоподібний.
2. Хрящові диски у колінному суглобі:
 - а) збільшують конгруентність суглобових поверхонь кісток;
 - б) зменшують конгруентність суглобових поверхонь кісток;
 - в) сприяють рівномірному розподілу ваги тіла на верхню суглобову поверхню великогомілкової кістки.

ТЕМА: СКЕЛЕТ ГОЛОВИ – ЧЕРЕП

CRANIUM

Мета: вивчити будову кісток мозкового черепа у зв'язку з їх функціями, розглянути череп в цілому.

Обладнання: скелет людини, череп, набори кісток голови, анатомічний атлас.

Скелет голови – череп (cranium) – складається з 23 кісток, які утворюють 2 відділи: мозковий і лицевий. **Мозковий череп (neurocranium)** містить і захищає головний мозок. Його утворюють 8 кісток: 2 парні (**тім'яна** та **скронева**) і 4 непарні (**лобова**, **решітчаста**, **клиноподібна** та **потилична**).

Лицевий череп (viscerocranium) є опорою для м'яких тканин обличчя, початкових відділів травної і дихальної систем, а також для органів чуття. До його складу входить 15 кісток: 6 парних (**носова**, **верхня щелепа**, **вилична**, **піднебінна**, **нижня носова раковина**, **сльозова**) та 3 непарні (**леміш**, **нижня щелепа**, **під'язикова**).

В усіх тварин об'єм лицевого відділу черепа значно перевищує об'єм мозкового відділу. Лише у людини із-за редукції зубів і щелеп і збільшення об'єму головного мозку співвідношення мозкового і лицевого відділів черепа кардинально змінилось на користь першого.

Мозковий череп має *основу (basis cranii)* і *склепіння (calvaria)*. Межею між відділами є умовна лінія, яка проходить через зовнішній потиличний виступ, верхню каркову лінію до основи соскоподібного відростка, далі – над зовнішнім слуховим отвором, по основі виличного відростка скроневої кістки і по підскроневою гребеню великого крила клиноподібної кістки. Ця лінія продовжується вгору до виличного відростка лобової кістки і по надочноямковому краю досягає носо-лобового шва.

Кістки мозкового черепа за формою плоскі (тім'яна, потилична) або повітроносні (лобова, решітчаста, клиноподібна, скронева).

КІСТКИ МОЗКОВОГО ЧЕРЕПА

NEUROCRANIUM

Лобова кістка (os frontale) складається з чотирьох частин: лобової луски, парної очноямкової і носової частин (рис. 45).

Лобова луска (squama frontalis) має опуклу зовнішню поверхню і ввігнуту внутрішню поверхню. Унизу луска відокремлює від очноямкових частин парний *надочноямковий край (margo supraorbitalis)*, у якому є *надочноямкова вирізка (incisura supraorbitalis)* або рідше – *надочноямковий отвір (foramen supraorbitale)*, через які проходять надочноямкові артерія і нерв. У присередній ділянці надочноямкового краю знаходиться заглиблення – *лобова вирізка (incisura frontalis)*, через яку проходять однойменні нерв і кровоносні судини. Надочноямковий край латерально переходить у *виличний відросток (processus zygomaticus)*, що з'єднується з виличною кісткою. Від виличного відростка догори і назад по поверхні луски проходить *скронева лінія (linea temporalis)* – місце прикріплення скроневої фасції, що покриває скроневий м'яз.

На зовнішній поверхні луски є два *лобові горби (tuber frontale)*, під ними – *надбрівні дуги (arcus superciliaris)*, між якими знаходиться *надперенісся (glabella)*.

На внутрішній поверхні луски по серединній лінії йде *борозна верхньої стрілової назухи (sulcus sinus sagittalis superioris)*, яка донизу переходить у *лобовий гребінь (crista frontalis)*. В основі гребеня розміщений *сліпий отвір (foramen caecum)*, де закріплюється відросток твердої оболони головного мозку.

Зовнішній край лобової луски зазубрений, з тім'яними кістками сполучається *тім'яний край (margo parietalis)*, з великими

крилами клиноподібної кістки – *клиноподібний край (margo sphenoidalis)*.

Завдання 1. Випишіть латинські відповідники українських термінів, наведених у підписах до рис. 45.

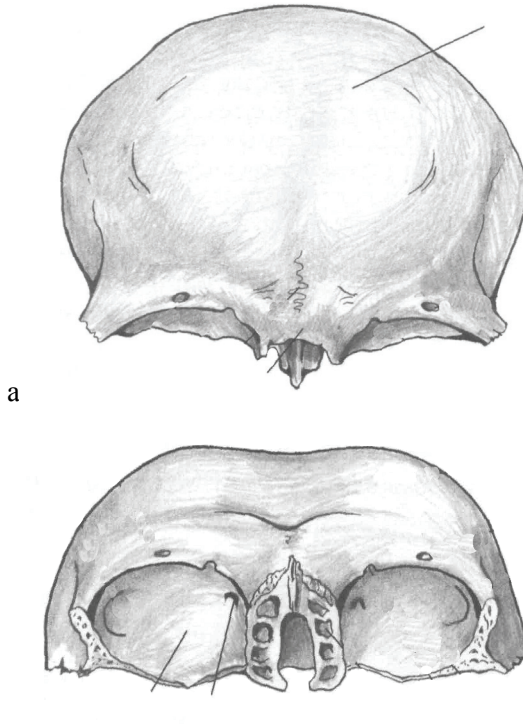


Рис. 45. Лобова кістка: а – вигляд спереду, зовнішня поверхня; б – вигляд знизу. 1 – лобова луска; 2 – виличний відросток; 3 – надочнямковий отвір; 4 – лобова вирізка; 5 – носова частина; 6 – очноямкова частина; 7 – ямка сльозової залози; 8 – блокова ямка; 9 – отвір лобової пазухи; 10 – надперенісся; 11 – надочнямковий край; 12 – надбрівна дуга.

Очноямкова частина (pars orbitalis) лобової кістки – парна тонка горизонтальна пластинка, розділена *решітчастою вирізкою*

(*incisura ethmoidalis*), в якій розташована дірчаста пластинка решітчастої кістки. На *внутрішній поверхні* очноямкових частин видні *пальцеподібні втиснення і мозкові випини*. Нижня – *очноямкова поверхня* гладка, увігнута, вона утворює верхню стінку очної ямки (орбіти). В очноямковій частині медіально розташована *блокова ямка (fovea trochlearis)*, латерально – *ямка сльозової залози (fossa glandulae lacrimalis)*.

Носова частина (pars nasalis) лобової кістки розташована між очноямковими частинами. Її передній відділ зазубрений, з'єднується з носовими кістками і лобовими відростками верхніх щелеп. Донизу відходить гребінець з гострою *носовою остю (spina nasalis)*. По боках від гребінця є *отвори лобової пазухи (sinus frontalis)*.

Потилична кістка (os occipitale) складається з чотирьох частин: основної, парної бічної і потиличної луски (рис. 46). Усі частини розташовані навколо *великого отвору (foramen magnum)*, який сполучає порожнину черепа з хребтовим каналом.

Основна частина (pars basilaris) розташована спереду великого отвору. У 18-20 років вона зростається з тілом клиноподібної кістки. Верхня поверхня основної частини увігнута й утворює *схил (clivus)*. На бічних краях основної частини проходить *борозна нижньої кам'янистої пазухи (sulcus sinus petrosi inferioris)*. На нижній поверхні основної частини посередині розташований *глотковий горбок (tuberculum pharyngeum)*, до якого прикріплюється задня стінка глотки.

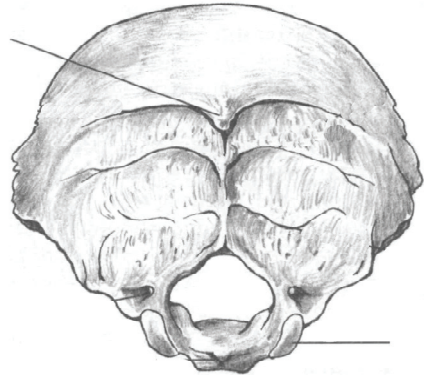
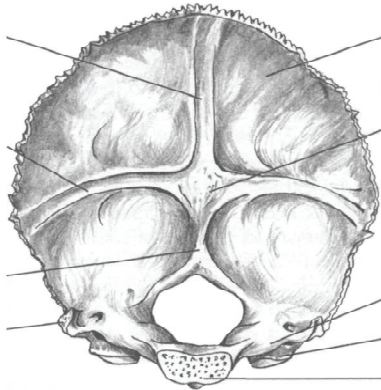
Бічна частина (pars lateralis) парна, розміщена збоку від великого отвору. Поступово розширюючись, вона переходить позаду в непарну потиличну луску. На нижній поверхні бічної частини є парний *потиличний виросток (condylus occipitalis)*, який сполучається з верхніми суглобовими поверхнями атланта. В основі потиличного виростка проходить *канал під'язикового нерва (canalis nervi hypoglossi)*, збоку від нього помітна *яремна вирізка (incisura*

jugularis). Позаду цю вирізку обмежує спрямований догори *яремний відросток (processus jugularis)*. На мозковій поверхні бічної частини проходить *борозна сигмоподібної пазухи (sulcus sinus sigmoidei)*.

Потилична луска (squama occipitalis) представлена широкою пластинкою з увігнутою внутрішньою поверхнею й опуклою зовнішньою. У центрі зовнішньої поверхні помітний *зовнішній потиличний виступ (protuberantia occipitalis externa)*, від якого донизу до великого отвору проходить *зовнішній потиличний гребінь (crista occipitalis externa)*. Від потиличного виступу вправо і вліво відходить *верхня каркова лінія (linea nuchae superior)*. Паралельно до останньої розташована *нижня каркова лінія (linea nuchae inferior)*. Над зовнішнім потиличним виступом буває непостійна менш помітна *найвища каркова лінія (linea nuchae suprema)*. Лінії і горби є місцями прикріплення потиличних м'язів і фасцій.

На внутрішній поверхні потиличної луски добре виражене *хрестоподібне підвищення (eminentia cruciformis)*, у центрі якого знаходиться *внутрішній потиличний виступ (protuberantia occipitalis interna)*. Від виступу праворуч і ліворуч йде *борозна поперечної пазухи (sulcus sinus transversi)*, яка переходить у *борозну сигмоподібної пазухи (sulcus sinus sigmoidei)*. Догори відходить *борозна верхньої стрілової пазухи (sulcus sinus sagittalis superioris)*. Внутрішній потиличний виступ донизу звужується і продовжується у *внутрішній потиличний гребінь (crista occipitalis interna)*, що досягає великого отвору. Зовнішній край потиличної луски зазубрений і має такі ділянки: зверху і з боків – *лямбдоподібний край (margo lambdoideus)*, що сполучається з тім'яними кістками, і *соскоподібний край (margo mastoideus)*, що з'єднується зі скроневидами кістками.

Завдання 2. Випишіть латинські відповідники українських термінів, наведених у підписах до рис. 46.



а

б

Рис. 46. Потилична кістка: а – внутрішня поверхня; б – зовнішня поверхня.

1 – великий отвір; 2 – потилична луска; 3 – основна частина; 4 – бічна частина; 5 – внутрішній потиличний виступ; 6 – борозна верхньої стрілової пазухи; 7 – борозна поперечної пазухи; 8 – внутрішній потиличний гребінь; 9 – нижня каркова лінія; 10 – верхня каркова лінія; 11 – найвища каркова лінія; 12 – виростковий канал; 13 – потиличний виросток; 14 – глотковий горбок; 15 – яремний відросток; 16 – зовнішній потиличний виступ.

Тім'яна кістка (*os parietale*) – це парна чотирикутна пластинка з опуклою зовнішньою поверхнею і увігнутою внутрішньою поверхнею (рис. 47). Вона має чотири краї, три з яких зазубрені: передній *лобовий край* (*margo frontalis*) з'єднується з лобовою кісткою; задній *потиличний край* (*margo occipitalis*) сполучається з потиличною кісткою; *верхній стріловий край* (*margo sagittalis*) з'єднується з однойменною кісткою протилежного боку; нижній *лусковий край* (*margo squamosus*) косо зрізаний і сполучається з лусковою частиною скроневої кістки.

Також є 4 кути: передньоверхній – лобовий кут (*angulus frontalis*); передньонижній – клиноподібний кут (*angulus sphenoidalis*); задньоверхній – потиличний кут (*angulus occipitalis*); задньонижній – соскоподібний кут (*angulus mastoideus*).

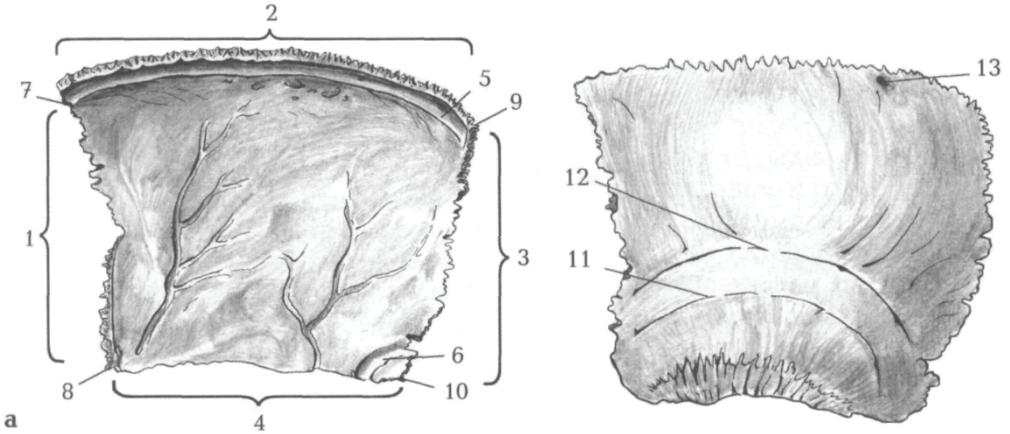


Рис. 47. Права тім'яна кістка: а – внутрішня поверхня; б – зовнішня поверхня: 1 – лобовий край; 2 – стріловий край; 3 – потиличний край; 4 – лусковий край; 5 – борозна верхньої стрілової пазухи; 6 – борозна сигмоподібної пазухи; 7 – лобовий кут; 8 – клиноподібний кут; 9 – потиличний кут; 10 – соскоподібний кут; 11 – нижня скронева лінія; 12 – верхня скронева лінія; 13 – тім'яний отвір.

На зовнішній поверхні тім'яної кістки виступає *тім'яний горб (tuber parietale)*, нижче якого проходять дві вигнуті лінії – *верхня і нижня скроневі лінії (lineae temporales superior et inferior)*. Від них починаються однойменні фасції і м'яз.

На внутрішній поверхні тім'яної кістки вздовж верхнього краю йде *борозна верхньої стрілової пазухи (sulcus sinus sagittalis superioris)*. У ділянці соскоподібного кута проходить *борозна сигмоподібної пазухи (sulcus sinus sigmoidei)*. На внутрішній

поверхні кістки помітні чисельні артеріальні борозни – сліди від оболонних артерій.

Решітчаста кістка (os ethmoidale) складається з чотирьох частин: дірчастої пластинки, перпендикулярної пластинки, парного решітчастого лабіринту (рис. 48-49).

Дірчаста пластинка (lamina cribrosa) розташована горизонтально, має кілька десятків дрібних отворів для гілочок нюхового нерва.

Перпендикулярна пластинка (lamina perpendicularis) розташована у стріловій площині. Вона формує верхню частину кісткової носової перегородки у порожнині носа. Верхня частина перпендикулярної пластинки утворює випин – *півнячий гребінь (crista galli)*, а нижня разом з лемешем формує кісткову перегородку носа.

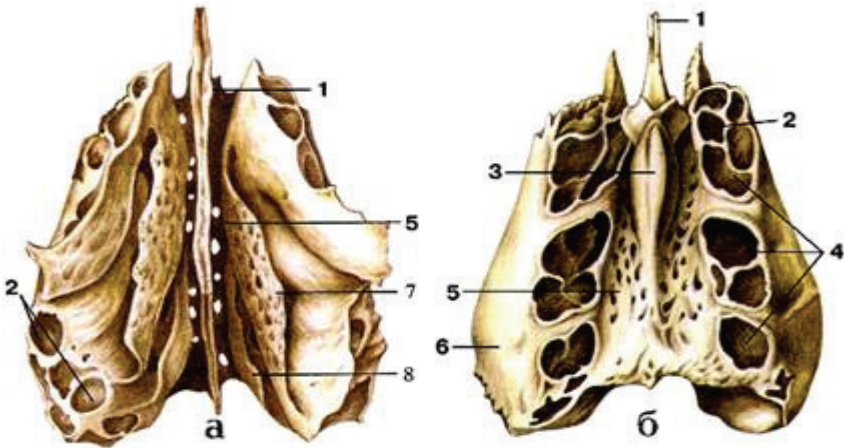


Рис. 48. Решітчаста кістка: а – вигляд знизу; б – вигляд зверху: 1 – перпендикулярна пластинка; 2 – решітчасті комірки; 3 – півнячий гребінь; 4 – решітчастий лабіринт; 5 – решітчаста пластинка; 6 – очноямкова пластинка; 7 – середня носова раковина; 8 – верхня носова раковина.

Решітчастий лабіринт (labyrinthus ethmoidalis) – парне утворення, що складається з кісткових передніх, середніх і задніх решітчастих комірок, які сполучаються між собою і з порожниною носа. Решітчасті лабіринти розташовані по обидва боки від перпендикулярної пластинки і прикріплюються до кінців дірчастої пластинки. На присередній стінці лабіринту знаходяться дві тонкі зігнуті пластинки – *верхня і середня носові раковини (concha nasalis superior et media)*. Бічна стінка лабіринту називається *очноямковою (панеровою) пластинкою (lamina orbitalis)*, яка входить до складу присередньої стінки орбіти.

Завдання 3. Випишіть латинські відповідники українських термінів, наведених у підписах до рис. 49.

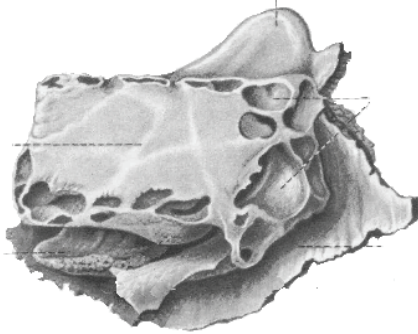


Рис. 49. Решітчаста кістка, вигляд збоку: 1 – півнячий гребінь; 2 – повітроносні комірки лабіринта; 3 – перпендикулярна пластинка; 4 – очноямкова пластинка; 5 – середня носова раковина.

Скронева кістка (os temporale) складається з трьох частин: лускової, барабанної і кам'янистої, перші дві розташовані навколо зовнішнього слухового ходу (рис. 50).

Лускова частина (pars squamosa) має форму опуклої пластинки зі скошеним верхнім краєм. Вона накладається як луска на відповідний край тім'яної кістки і велике крило клиноподібної

кістки. Зовнішня гладка *скронева поверхня (facies temporalis)* лускової частини бере участь в утворенні скроневої ямки.

Від лускової частини вперед відходить *вилічний відросток (processus zygomaticus)*, який зазубреним кінцем з'єднується зі скронеvim відростком виличної кістки і утворює *вилічну дугу (arcus zygomaticus)*. На нижній поверхні лускової частини розміщена *нижньощелепна ямка (fossa mandibularis)* для з'єднання з головою нижньої щелепи. Спереду нижньощелепної ямки розташований *суглобовий горбок (tuberculum articulare)*, що відокремлює її від підскроневої ямки. На *мозковій поверхні (facies cerebri)* лускової частини видно пальцеподібні втиснення і артеріальні борозни.

Кам'яниста частина (pars petrosa) представлена пірамідою і соскоподібним відростком. У середині піраміди розташовані барабанна порожнина і внутрішнє вухо. *Піраміда (piramis)* має три поверхні: передню, задню і нижню; її основа, повернена назад і вбік, переходить у соскоподібний відросток. Верхівка кам'янистої частини спрямована вперед і досередини. Передня і задня поверхні обернені в порожнину черепа, а нижню добре видно з боку зовнішньої основи черепа. Поверхні розмежовані трьома краями: верхнім, переднім і заднім.

На передній поверхні розташовані *трійчасте втиснення (impression trigemini)*, де розташований вузол трійчастого нерву, і *дугове підвищення (eminentia arcuata)*. Між дуговим підвищенням і лускою лежить покрівля барабанної порожнини. Збоку від трійчастого втиснення є два маленьких отвори: розтвір каналу великого кам'янистого нерву та розтвір каналу малого кам'янистого нерву, через які зазначені нерви виходять у порожнину черепа.

Верхній край кам'янистої частини відокремлює передню поверхню від задньої. По цьому краю проходить борозна верхньої кам'янистої пазухи.

На задній поверхні міститься *внутрішній слуховий отвір (porus acusticus internus)*, що переходить у короткий широкий канал

– внутрішній слуховий хід (*meatus acusticus internus*). На його дні є кілька отворів для лицевого і присінково-завиткового нервів (відповідно VII і VIII черепні нерви), а також для артерії і вен присінково-завиткового органа. Вище і збоку від внутрішнього слухового отвору є піддугова ямка, у яку заходить відросток твердої мозкової оболони головного мозку. Нижче і збоку від цієї ямки є невелика щілина – отвір каналця присінка.

Задній край кам'янистої частини відокремлює її задню поверхню від нижньої. По ньому проходить борозна нижньої кам'янистої пазухи. Приблизно на середині заднього краю, поруч з яремною вирізкою, розміщена ямочка, на дні якої розташований отвір каналця завитки.

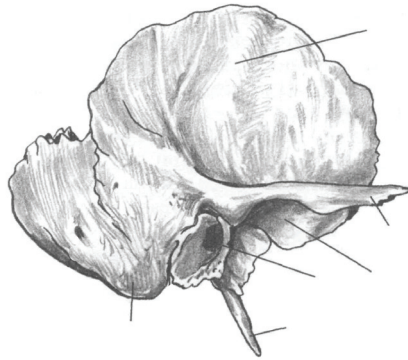
Нижня поверхня кам'янистої частини помітна з боку зовнішньої основи черепа і має складний рельєф. Ближче до основи кам'янистої частини є досить глибока яремна ямка, в якій є отвір соскоподібного каналця, у якому проходить вушна гілка блукаючого нерву (X черепний нерв). Задній край яремної ямки обмежує *яремну вирізку (incisura jugularis)*, утворюючи разом з однойменною вирізкою потиличної кістки на цілому черепі *яремний отвір (foramen jugulare)*. Через цей отвір проходять внутрішня яремна вена і три черепних нерви: язико-глотковий (IX), блукаючий (X) і додатковий (XI). Попереду від яремної ямки розташований *зовнішній отвір сонного каналу (apertura externa canalis carotici)*, який веде в *сонний канал (canalis caroticus)*.

Внутрішній отвір сонного каналу відкривається на верхівці кам'янистої частини. Збоку від яремної ямки поблизу соскоподібного відростка виступає тонкий і довгий *шилоподібний відросток (processus styloideus)*.

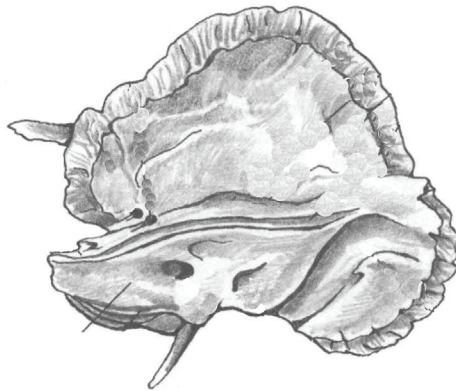
Завдання 4. На рис. 50 позначити такі елементи:

а – зовнішня поверхня: 1 – лускова частина; 2 – виличний відросток; 3 – зовнішній слуховий отвір; 4 – соскоподібний

відросток; 5 – шилоподібний відросток; 6 – соскоподібний отвір;
 7 – нижньощелепна ямка; 8 – барабанно-соскоподібна щілина;
б – внутрішня поверхня: 1 – лускова частина; 2 – кам'яниста
 частина; 3 – внутрішній слуховий отвір; 4 – отвір каналця
 присінка; 5 – борозна верхньої кам'янистої пазухи; 6 – борозна
 сигмоподібної пазухи; 7 – розтвір каналу малого кам'янистого
 нерва; 8 – розтвір каналу великого кам'янистого нерва; 9 –
 дугове підвищення; 10 – покрівля барабанної порожнини; 11 –
 трійчасте втиснення; 12 – борозна нижньої кам'янистої пазухи.



а



б

Рис. 50. Права скронева кістка.

Між шилоподібним і соскоподібним відростками добре помітний *шило-соскоподібний отвір (foramen stylostoideum)*.

Через цей отвір з каналу лицевого нерва виходить лицевий нерв (VII) і шило-соскоподібна вена, а входить шило-соскоподібна артерія – гілка задньої вушної артерії.

Нижня поверхня кам'янистої частини відділена від її передньої поверхні переднім краєм кам'янистої частини.

Соскоподібний відросток (processus mastoideus) розміщений за зовнішнім слуховим ходом. До його опуклої, шорсткої зовнішньої поверхні прикріплюються груднинно-ключично-соскоподібний та інші м'язи. Донизу соскоподібний відросток заокруглений (промацується через шкіру). На його внутрішній поверхні виділяється борозна сигмоподібної пазухи. У середині відростка розміщені повітряні комірочки.

Барабанна частина (pars tympanica) скроневої кістки має вигляд невеликого, відкритого догори жолоба. Вона обмежує спереду, знизу і ззаду *зовнішній слуховий отвір (foramen acusticum externum)* та *зовнішній слуховий хід (meatus acusticus externus)*, який веде у барабанну порожнину.

Клиноподібна кістка (os sphenoidale) розміщена в центрі основи черепа, складається з тіла, від якого відходять 3 пари відростків: великі крила, малі крила і крилоподібні відростки (рис. 51).

Тіло (corpus) клиноподібної кістки має неправильну кубоподібну форму, всередині тіла є порожнина – *клиноподібна пазуха (sinus sphenoidalis)*. На тілі розрізняють 6 поверхонь: верхню, або мозкову; задню, зрощену в дорослих людей з основною частиною потиличної кістки; передню, яка без різких границь переходить у нижню; і дві бічні.

На верхній поверхні тіла помітне заглиблення – *турецьке сідло (sella turcica)* з *гіпофізною ямкою (fossa hypophysialis)* у центрі. Сідло обмежене спереду *горбком сідла (tuberculum sellae)*, позаду – високою *спинкою сідла (dorsum sellae)*. Спереду сідла розташована передперехресна борозна, що веде до зорових каналів. Збоку сідла

розташована *сонна борозна (sulcus caroticus)*, в якій залягає внутрішня сонна артерія.

На передній поверхні тіла клиноподібної кістки помітний невеликий клиноподібний гребінь, який продовжується на нижню поверхню тіла і закінчується гострим клиноподібним дзьобом. Клиноподібний гребінь переднім краєм з'єднується з перпендикулярною пластинкою решітчастої кістки. Бічні поверхні тіла клиноподібної кістки продовжуються в малі і великі крила.

Мале крило (ala minor) – це парна горизонтальна тонка трикутна пластинка, що відходить з кожного боку від тіла клиноподібної кістки двома коренями. В основі малого крила знаходиться *зоровий канал (canalis opticus)*, через який проходить зоровий нерв і очна артерія. Верхня поверхня малого крила обернена в порожнину черепа, а нижня бере участь в утворенні верхньої стінки орбіти. Передні краї малих крил зазубрені, вони з'єднуються з очноямковою частиною лобової кістки і дірчастою пластинкою решітчастої кістки. Задній край малих крил гладкий, обернений у порожнину черепа.

Велике крило (ala major) клиноподібної кістки парне, починається широкою основою від бічної поверхні тіла клиноподібної кістки. В основі кожного крила є три отвори. Найвище й попереду розміщений *круглий отвір (foramen rotundum)*, через який проходить друга гілка трійчастого нерва. Посередині основи великого крила видно *овальний отвір (foramen ovale)* для третьої гілки трійчастого нерва. Невеликий *остистий отвір (foramen spinosum)* розташований в ділянці заднього кута великого крила, через нього проходить середня оболонна артерія.

Велике крило має 5 поверхонь: мозкову, очноямкову, верхньощелепну, скроневу і підскроневу. На увігнутій мозковій поверхні добре виражені пальцеподібні втиснення, мозкові випини й артеріальні борозни. Очноямкова поверхня – чотирикутна гладка пластинка, вона входить до складу бічної стінки орбіти.

Верхньощелепна поверхня займає ділянку трикутної форми між очноямковою поверхнею вгорі і основою крилоподібного відростка знизу. На цій поверхні в крило-піднебінну ямку відкривається круглий отвір. Сконева поверхня найбільша і майже вертикальна, вона входить до складу стінки скроневої ямки. Нижче підскроневого гребеня на великому крилі розташована майже горизонтально підскронева поверхня, яка утворює верхню стінку підскроневої ямки. Велике крило має краї, які з'єднуються з відповідними кістками: виличний край, лобовий край, тім'яний край і лусковий край.

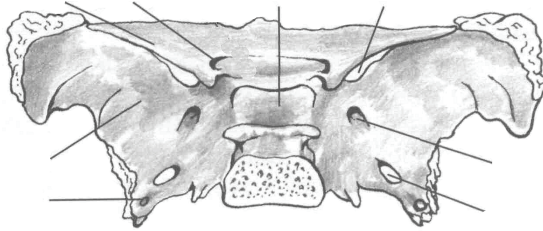
Між малим і великим крилами є *верхня очноямкова щілина (fissura orbitalis superior)*. Через цю щілину проходять усі нерви (крім зорового), які йдуть з порожнини черепа в орбіту.

Крилоподібний відросток (processus pterygoideus) парний, відходить вниз від тіла клиноподібної кістки поблизу початку великого крила. Він складається з двох пластинок – *присередньої пластинки (lamina medialis)* і *бічної пластинки (lamina lateralis)*, що зрощені передніми краями. Донизу обидві пластинки розділені крилоподібною вирізкою, а зверху між пластинками помітна крилоподібна ямка, у якій бере початок присередній крилоподібний м'яз. Присередня пластинка донизу переходить у крилоподібний гачок. Присередня поверхня крилоподібного відростка обернена у бік кісткової носової порожнини, утворюючи задню частину її бічної стінки. Бічна пластинка служить присередньою стінкою підскроневої ямки. Основу відростка пронизує спереду назад крилоподібний канал, через який проходить в крило-піднебінну ямку великий кам'янистий нерв (гілка лицевого нерву) і симпатичні нерви (від внутрішнього сонного сплетення).

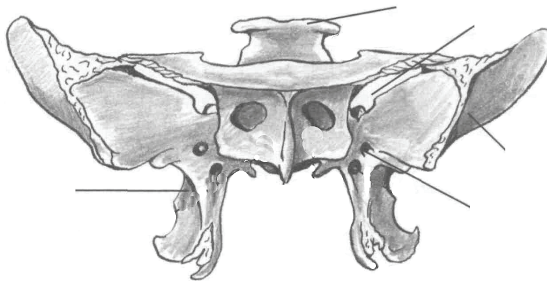
Завдання 5. На рис. 51 позначити такі елементи:

1 – зоровий канал; 2 – верхня очноямкова щілина; 3 – круглий отвір; 4 – овальний отвір; 5 – остистий отвір; 6 – гіпофізна ямка; 7 – спинка сідла; 8 – мале крило; 9 – велике крило; 10 –

крилоподібний відросток; 11 – крилоподібний канал; 12 – отвір клиноподібної пазухи; 13 – клиноподібний дзьоб; 14 – клиноподібна раковина; 15 – горбок сідла; 16 – крилоподібний гачок.



а



б

Рис. 51. Клиноподібна кістка: а – вигляд зверху; б – вигляд спереду:

Завдання № 6. На рис. 52, 53, 54, 55 позначити кістки черепа та виписіть їх латинські відповідники (рис.52).

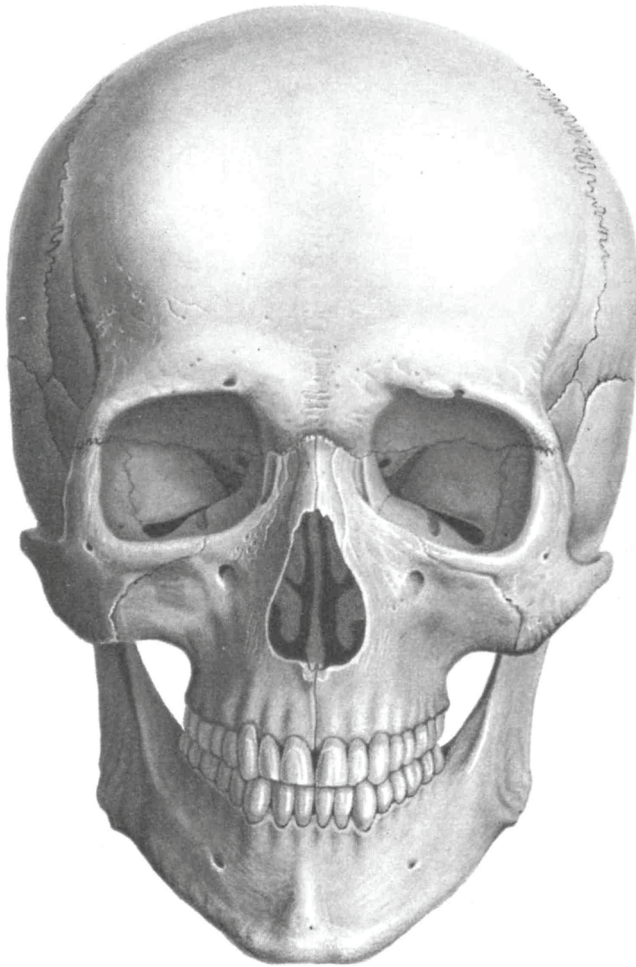


Рис. 52. Череп (вигляд спереду):

- 1 – лобова кістка; 2 – тім'яна кістка; 3 – скронева кістка;
4 – клиноподібна кістка; 5 – решітчаста кістка; 6 – носова кістка;
7 – слъзова кістка; 8 – вилична кістка; 9 – верхня щелепа;
10 – нижня щелепа; 11 – нижня носова раковина; 12 – леміш.

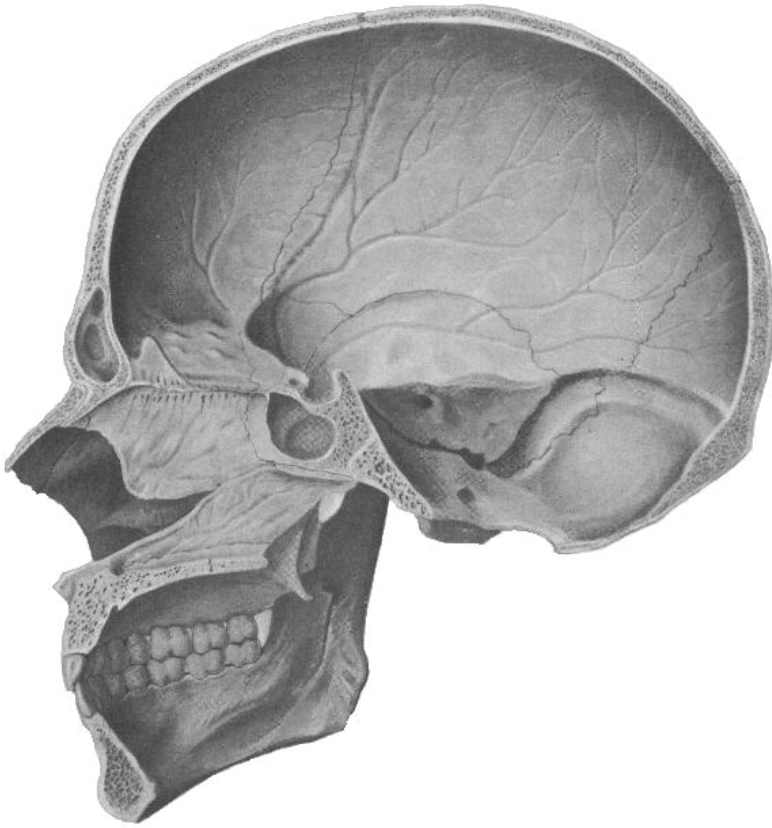


Рис. 53. Череп (вигляд зсередини):

- 1 – лобова кістка; 2 – тім'яна кістка; 3 – скронева кістка;
4 – клиноподібна кістка; 5 – решітчаста кістка; 6 – носова кістка;
7 – леміш; 8 – піднебінна кістка; 9 – верхня щелепа;
10 – нижня щелепа; 11 – нижня носова раковина;
12 – потилична кістка.

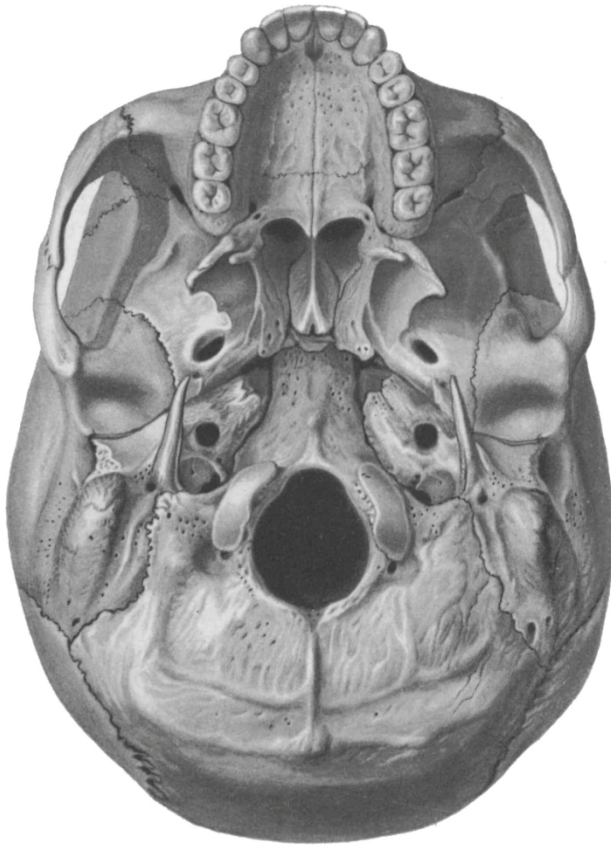


Рис. 54. Череп знизу:

- 1 – потилична кістка; 2 – тім'яна кістка; 3 – скронева кістка;
4 – клиноподібна кістка; 5 – піднебінна кістка; 6 – леміш;
7 – вилична кістка; 8 – верхня щелепа; 9 – лобова кістка.

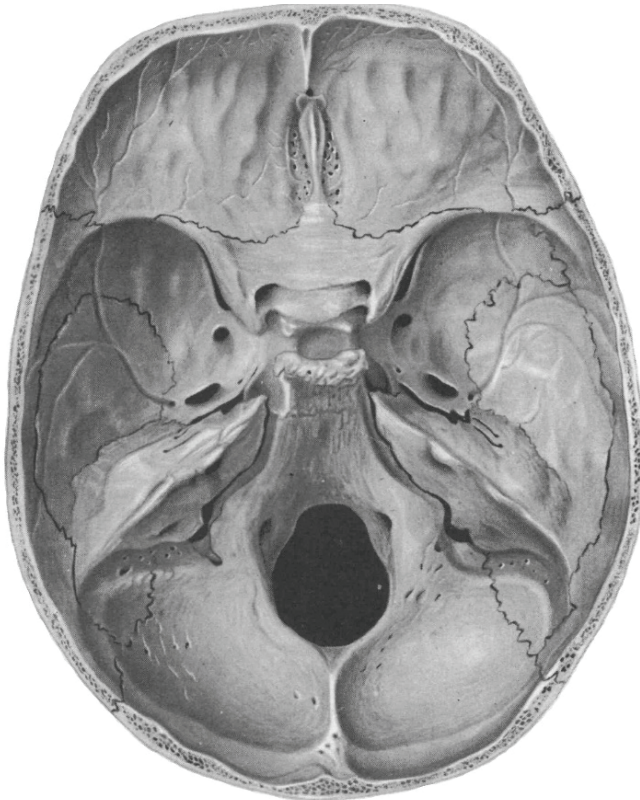


Рис. 55. Основа черепа (вигляд зверху):

- 1 – лобова кістка; 2 – тім'яна кістка; 3 – скронева кістка;
- 4 – клиноподібна кістка; 5 – решітчаста кістка;
- 6 – потилична кістка.

Завдання 7. Випишіть латинські терміни та їх українські відповідники.

<i>№</i>	<i>Термін українською мовою</i>	<i>Термін латинською мовою</i>
1.		

Тести для самоконтролю (мозковий череп)

- Скелет черепа складається з:
а) 32 кісток; б) 15 кісток; в) 23 кісток; г) 33 кісток.
- Мозковий відділ черепа утворюють:
а) 2 парних та 4 непарних кістки;
б) 4 парних та 2 непарних кістки;
в) 3 парні та 2 непарні кістки.
- Кістка, яка має вигляд опуклої чотирикутної пластинки:
а) лобова; б) тім'яна;
в) решітчаста; г) потилична.
- Плоска кістка, яка складається з основної, двох бічних частин та луски:
а) лобова; б) тім'яна;
в) решітчаста; г) потилична.
- Півнячий гребінь, паперова пластинка, верхня і середня носові раковини є структурними елементами кістки:
а) лобової; б) носової;
в) решітчастої; г) клиноподібної.
- Виличний відросток, надперенісся, блокова ямка – це елементи:
а) лобової кістки; б) носової кістки;
в) скроневої кістки; г) клиноподібної кістки.
- З барабанної, кам'янистої та лускової частин складається кістка:
а) лобова; б) скронева;
в) решітчаста; г) потилична.
- Повітроносна пазуха клиноподібної кістки знаходиться у:
а) тілі; б) малих крилах;
в) великих крилах; г) крилоподібних відростках.
- Круглий, овальний та остистий отвір знаходяться у:
а) лобовій кістці; б) потиличній кістці;
в) скроневої кістці; г) клиноподібній кістці.

10. До кісток мозкового черепа відносять кістки:

- | | |
|--------------------|--------------------|
| а) os sphenoidale; | б) os hyoideum; |
| в) os temporale; | г) os nasale; |
| д) os frontale; | е) os parietale; |
| є) os lacrimale; | ж) os zygomaticum. |

КІСТКИ ЛИЦЕВОГО ЧЕРЕПА

VISCEROCRANIUM

Верхня щелепа (maxilla) - масивна парна кістка, яка бере участь в утворенні носової та ротової порожнин, очної ямки. Частина – *тіло верхньої щелепи (corpus maxillae)* і чотири відростки (лобовий, виличний, піднебінний, комірковий), які відходять у різні боки (рис. 56). На тілі є чотири поверхні: очноямкова, передня, підскронева та носова. У середині тіла розміщується *верхньощелепна (гайморова) пазуха (sinus maxillaris)*.

Очноямкова поверхня (facies orbitalis) утворює нижню стінку орбіти. Вона має трикутну форму, гладка і дещо увігнута. Її присередній край з'єднується зі слъзозовою кісткою, з очноямковою пластинкою решітчастої кістки і очноямковим відростком піднебінної кістки. Задній край очноямкової поверхні на цілому черепі обмежує нижню очноямкову щілину. Тут починається підочноямкова борозна, вона прямує вперед і продовжується в підочноямковий канал, що відкривається на передній поверхні тіла верхньої щелепи підочноямковим отвором. У підочноямковій борозні і каналі є коміркові отвори, через які проходять нерви і судини до верхніх зубів.

Передня поверхня увігнута, заглибина називається *ікловою ямкою (fossa canina)*. Передня поверхня відокремлюється від очноямкової підочноямковим краєм (*margo infraorbitalis*), нижче від якого є *підочноямковий отвір (foramen infraorbitale)*. На присередньому гострому краї розташована *носова вирізка (incisura*

nasalis). Нижня частина носової вирізки виступає вперед у вигляді *передньої носової ості (spina nasalis anterior)*.

Підскронева поверхня опукла, добре видно *горб верхньої щелепи (tuber maxillae)*, на якому відкриваються *коміркові отвори (foramina alveolaria)*, які переходять у *коміркові канали (canales alveolares)*. На межі між підскроневою та носовою поверхнями розташована велика *піднебінна борозна (sulcus palatinus major)*.

Носова поверхня тіла верхньої щелепи має складний рельєф і бере участь в утворенні бічної стінки носової порожнини.

Зверху і ззаду на носовій поверхні є *верхньощелепний розтвір (hiatus maxillaris)*, що веде у верхньощелепну пазуху, стінки якої вистелені слизовою оболонкою. Спереду від верхньощелепного розтвору на лобовому відросткові розміщується *сльозова борозна (sulcus lacrimalis)*, яку обмежує *передній сльозовий гребінь (crista lacrimalis anterior) лобового відростка (processus frontalis)*. На носовій поверхні лобового відростка є два гребені: нижній - *раковинний (crista conchalis)* - для з'єднання з нижньою носовою раковиною і верхній - *решітчастий (crista ethmoidalis)* - для з'єднання з решітчастою кісткою. Лобовий відросток спрямований вгору, доходить до лобової кістки і бере участь в утворенні присередньої стінки очної ямки та грушоподібного отвору носової порожнини.

Виличний відросток (processus zygomaticus) – широкий та короткий, з'єднується з виличною кісткою. *Піднебінний відросток (processus palatinus)* має вигляд тонкої короткої пластинки, яка відходить присередньо, утворює більшу частину кісткового піднебіння. Між двома піднебінними відростками спереду на місці їх зрощення розташовується різцевий канал.

Нижню частину верхньої щелепи утворює *комірковий відросток (processus alveolaris)*, який відходить вниз від тіла кістки у вигляді *коміркової дуги (arcus alveolaris)*, вигнутої вперед. Нижня поверхня коміркової дуги має вісім *зубних комірок (alveoli dentales)*

для верхніх зубів. Комірки відокремлюються одна від одної міжкомірковими перегородками. На зовнішній поверхні коміркового відростка видно коміркові випини, які відповідають розташуванню коренів зубів.

Завдання 1. На рис. 56 позначити такі елементи:

1 – підчочномкова борозна; 2 – підчочномковий канал; 3 – підчочномковий отвір; 4 – коміркові отвори; 5 – лобовий відросток; 6 – решітчастий гребінь; 7 – раковинний гребінь; 8 – верхньощелепна пазуха; 9 – носова вирізка; 10 – передня носова ость; 11 – передня поверхня; 12 – носова поверхня; 13 – піднебінний відросток; 14 – комірковий відросток.

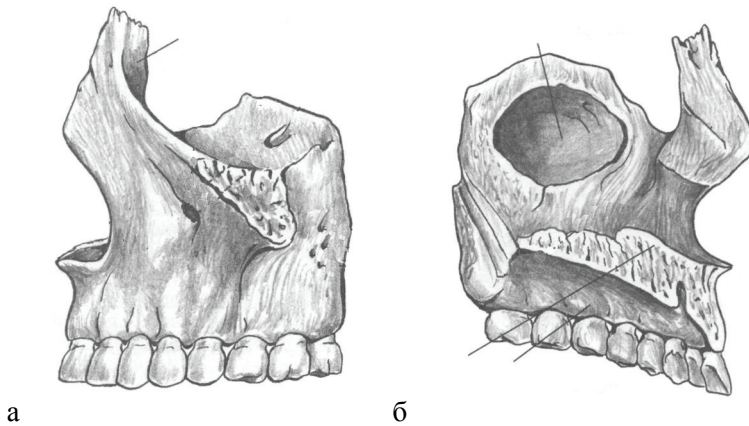


Рис. 56. Верхня щелепа: а – зовнішня поверхня; б – внутрішня поверхня.

Нижня щелепа (mandibula) - непарна кістка, форма якої нагадує підкову (рис. 57). Розрізняють *тіло нижньої щелепи (corpus mandibulae)* та дві *гілки (rami mandibulae)*. У тілі нижньої щелепи виділяють *основу нижньої щелепи (basis mandibulae)* та *коміркову частину (pars alveolaris)*. Остання містить зубні комірки для 16 зубів, розділені міжкомірковими перегородками. На зовнішній поверхні коміркової дуги розташовані коміркові випини.

Посередині основи нижньої щелепи розташований *підборідний виступ (protuberantia mentalis)*, який донизу розширюється і закінчується з боків *підборідним горбком (tuberculum mentale)*. Трохи вище і назад від підборідного виступу є два *підборідних отвори (foramen mentale)*, крізь які проходять однойменні нерви і судини. Ззаду від підборідного отвору, на рівні другого малого кутнього зуба починається *коса лінія (linea obliqua)*, яка закінчується біля основи вінцевого відростка.

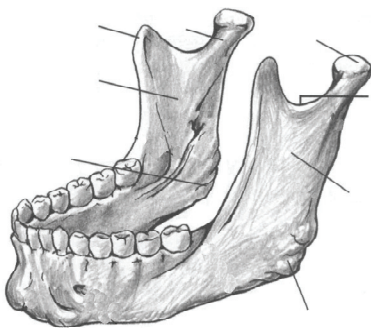
Посередині внутрішньої поверхні основи виступає *підборідна ость (spina mentalis)*, з боків від якої розташовані двочеревцеві ямки, де починається переднє черевце двочеревцевого м'яза. На внутрішній поверхні тіла нижньої щелепи знайдіть щелепно-під'язикову лінію, від якої починається однойменний м'яз. З обох боків підборідної ості розміщуються під'язикові ямки. Під щелепно-під'язиковою лінією на рівні кутніх зубів розташовується *піднижньощелепна ямка (fovea submandibularis)* – місце прилягання піднижньощелепної слинної залози.

Гілки нижньої щелепи разом з тілом утворюють *кут нижньої щелепи (angulus mandibulae)*. До зовнішньої та внутрішньої поверхні кута прикріплюються жувальні м'язи. На зовнішній поверхні кута нижньої щелепи розміщується *жувальна горбистість (tuberositas masseterica)*, на внутрішній – *крилоподібна горбистість (tuberositas pterygoidea)*. Дещо вище від горбистості знаходиться *отвір нижньої щелепи (foramen mandibulae)*, який обмежований *язичком нижньої щелепи (lingula mandibulae)*. Цей отвір веде в *канал нижньої щелепи (canalis mandibulae)*, який проходить усередині тіла нижньої щелепи і закінчується на зовнішній поверхні підборідним отвором. На внутрішній поверхні гілки ззаду від язичка починається й опускається косо вниз і вперед *щелепно-під'язикова борозна (sulcus mylohyoideus)*, до якої прилягають однойменні нерв і судини.

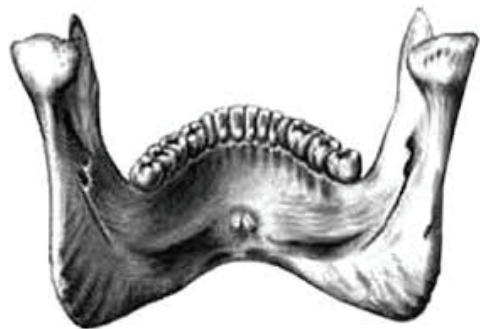Кожна з гілок нижньої щелепи закінчується двома відростками: *вінцевим (processus coronoideus)* та *виростковим (processus condylaris)*, відокремленими один від одного *вирізкою нижньої щелепи (incisura mandibulae)*. Від внутрішньої поверхні основи вінцевого відростка до останнього великого кутнього зуба йде скроневий гребінь. Виростковий відросток закінчується *головкою нижньої щелепи (caput mandibulae)*, яка переходить у *шийку (collum mandibulae)*. На передній поверхні шийки розміщена *крилоподібна ямка (fovea pterygoidea)*.

Завдання 2. На рис. 57 позначити такі елементи:

1 – гілка нижньої щелепи; 2 – вінцевий відросток; 3 – виростковий відросток; 4 – головка нижньої щелепи; 5 – вирізка нижньої щелепи; 6 – жувальна горбкуватість; 7 – коса лінія; 8 – підборідний отвір; 9 – підборідний виступ; 10 – отвір нижньої щелепи; 11 – щелепно-під'язикова борозна; 12 – крилоподібна горбкуватість; 13 – нижня підборідна ость; 14 – двочервцева ямка; 15 – під'язикова ямка; 16 – піднижньо-щелепна ямка; 17 – підборідний горбок; 18 – кут нижньої щелепи.



А



Б

Рис. 57. Нижня щелепа: а – верхньо-бічний вигляд, зовнішня поверхня; б – вигляд ззаду, внутрішня поверхня.

Піднебінна кістка (os palatinum) парна, розміщена позаду від верхньої щелепи і разом з нею бере участь в утворенні стінок носової та ротової порожнин. У кістці розрізняють перпендикулярну та горизонтальну пластинки, у місці їх з'єднання відходить *пірамідний відросток (processus pyramidalis)*. Він виповнює клино-піднебінну вирізку між присередньою та бічною пластинками крилоподібного відростка клиноподібної кістки. *Горизонтальна пластинка (lamina horizontalis)* переднім краєм з'єднується з піднебінним відростком верхньої щелепи. Має дві поверхні – носову і піднебінну.

Перпендикулярна пластинка (lamina perpendicularis) відходить від горизонтальної під прямим кутом і з'єднується з клиноподібною кісткою та верхньою щелепою. Вона утворює частково бічну стінку порожнини носа і крило-піднебінної ямки. На бічній поверхні перпендикулярної пластинки проходить у вертикальному напрямку велика піднебінна борозна, яка разом з однойменною борозною верхньої щелепи і крилоподібного відростка утворює великий піднебінний канал.

На присередній поверхні перпендикулярна пластинка має два гребені: *раковинний (crista conchalis)* та *пешітчастий (crista ethmoidalis)*. Верхній кінець перпендикулярної пластинки закінчується двома відростками: *очноюмковим відростком (processus orbitalis)*, спрямованим вперед і вбік, та *клиноподібним відростком (processus sphenoidalis)*, спрямованим назад і до середини. Ці два відростки обмежують *клино-піднебінну вирізку (incisura sphenopalatina)*, яка разом з тілом клиноподібної кістки утворює клино-піднебінний отвір.

Вилична кістка (os zygomaticum) парна, за формою нагадує чотирикутник, який заповнює простір між виличними відростками верхньої щелепи, лобовою та скроневою кістками і разом з останньою утворює виличну дугу. Кістка має два відростки: *скроневий (processus temporalis)* і *лобовий (processus frontalis)* та три

поверхні: бічну, скроневу та очноюмкову. На цих поверхнях розміщуються отвори – вилично-лицевий, вилично-скроневий та вилично-очноюмковий. Вилічна кістка зміцнює скелет лицевого черепа.

Носова кістка (os nasale). Це парна кістка, що являє собою невелику пластинку чотирикутної форми, що з'єднується з протилежною кісткою, утворюючи спинку носа. Зверху вона з'єднана з лобовою кісткою, а з боків – з лобовим відростком верхньої щелепи. На задній поверхні носової кістки, що обернена до порожнини носа, є решітчаста борозна для однойменного нерва.

Нижня носова раковина (concha nasalis inferior) парна кістка, що має вигляд опуклої пластинки з трьома відростками: *сльозовим відростком (processus lacrimalis)*, *верхньощелепним (processus maxillaris)* і *решітчастим (processus ethmoidalis)*. За допомогою відростків нижня носова раковина з'єднується з однойменними кістками бічної стінки носової порожнини. Нижній її край вільно звисає в носову порожнину. Нижня носова раковина обмежує зверху нижній носовий хід.

Леміш (vomer) – непарна трапецієподібна пластинка, що розташована в носовій порожнині. Разом з перпендикулярною пластинкою решітчастої кістки вона утворює кісткову перегородку носа. Верхній край лемеша роздвоєний, утворює два *крила (alae vomeris)* і *борозну (sulcus vomeris)*, як з'єднана з клиноподібними гребенем і дзьобом клиноподібної кістки на цілому черепі. Нижній край лемеша зрощується з носовим гребенем верхніх щелеп і піднебінних кісток, задній край лемеша гладенький і вільний; передній край у верхній частині з'єднується з описаною вище перпендикулярною пластинкою решітчастої кістки, а у нижній - з хрящовою перегородкою носа.

Сльозова кістка (os lacrimale) парна, вона найтонша з усіх кісток черепа, розміщена в передній частині присередньої стінки очної ямки. На передній частині зовнішньої поверхні кістки є

сльозова борозна (*sulcus lacrimalis*), яка з однойменною борозною верхньої щелепи утворює ямку сльозового мішка, а потім носо-сльозовий канал. Сльозова борозна ззаду обмежена заднім сльозовим гребенем, що закінчується сльозовим гачком.

Під'язикова кістка (*os hyoideum*) розташована в ділянці шиї між нижньою щелепою та гортанню. Кістка має підковоподібне тіло (*corpus ossis hyoidei*) та дві пари рогів: малі (*cornua minora*), спрямовані вгору, та великі (*cornua majora*), спрямовані вбік. До малих та великих рогів прикріплюються над- і підпід'язикові м'язи.

Завдання 3. Доповніть схему структури черепа латинськими та українськими термінами.

ЧЕРЕП (CRANIUM)

Мозковий череп

- 1) *Os frontale*
- 2) *Os parietale*
- 3) *Os occipitale*
- 4) *Os temporale*
- 5) *Os sphenoidale*
- 6) *Os ethmoidale*

Лицевий череп

- 1) *Maxilla*
- 2) *Os nasale*
- 3) *Os lacrimale*
- 4) *Os zygomaticum*
- 5) *Os palatinum*
- 6) *Concha nasalis inferior*
- 7) *Vomer*
- 8) *Mandibula*
- 9) *Os hyoideum*

Завдання 4. Випишіть латинські терміни та їх українські відповідники.

<i>№</i>	<i>Термін українською мовою</i>	<i>Термін латинською мовою</i>
1.		

Тести для самоконтролю (лицевий череп)

1. Лицевий череп утворюють:

- а) 3 парних та 6 непарних;
- б) 2 парних та 4 непарних;
- в) 5 парних та 2 непарних;
- г) 6 парних та 3 непарних;
- д) 2 парних та 2 непарних.

2. До кісток лицевого черепу відносяться кістки:

- а) os sphenoidale;
- б) os hyoideum;
- в) maxilla;
- г) os nasale;
- д) os frontale;
- е) os occipitale;
- є) os lacrimale;
- ж) os ethmoidale;

3. Назвіть непарні кістки лицевого черепу:

- а) os lacrimale;
- б) os zygomaticum;
- в) os ethmoidale;
- г) os hyoideum;
- д) vomer;
- е) os nasale;
- є) maxilla;
- ж) mandibula.

4. Верхня щелепа – це кістка, що характеризується складною будовою, має тіло і такі відростки:

- а) носовий;
- б) лобовий;
- в) виличний;
- г) скроневий;
- д) піднебінний;
- е) комірковий.

5. Os maxilla має такі елементи:

- а) лицеву поверхню;
- б) вінцевий відросток;
- в) тіло;
- г) суглобовий відросток;
- д) підскроневу поверхню;
- е) іклову ямку.

6. Os mandibula має:

- а) підборідний горбок; б) лицеву поверхню;
в) вінцевий відросток; г) підскроневу поверхню;
д) піднебінний відросток; е) виростковий відросток;
є) комірковий відросток; ж) іклову ямку.
7. На якій кістці знаходиться жувальна горбистість:
а) лобовій; б) верхній щелепі;
в) нижній щелепі; г) піднебінній.
8. Канал під'язикового нерву знаходиться у кістці:
а) клиноподібній; б) лобовій;
в) потиличній; г) решітчастій;
д) скроневій; е) верхній щелепі;
є) нижній щелепі.
9. Яка кістка лицевого відділу черепа утворює нижньо-задню частину кісткової перегородки носа:
а) *concha nasalis inferior*; б) *os zygomaticum*;
в) *os etmoidale*; г) *os hyoideum*;
д) *vomer*; е) *os hyoideum*.
10. Які кістки формують виличну дугу?:
а) вилична і лобова; б) скронева і лобова;
в) вилична і скронева; г) скронева і нижня щелепа;
д) верхня і нижня щелепи.

ТЕМА: СПОЛУЧЕННЯ ЧЕРЕПА

JUNCTURAE CRANII

Мета: вивчити особливості сполучення кісток черепа, з'ясувати особливості будови швів, тім'ячок, атланта-потиличного та скронево-нижньощелепного суглобів.

Обладнання: скелет людини, набори кісток, анатомічний атлас.

Кістки черепа сполучаються між собою в основному за допомогою неперервних з'єднань – швів і синхондрозів. Лише нижня щелепа утворює зі скроневою кісткою скронево-нижньощелепний суглоб.

Шви з'єднують краї кісток за допомогою тонкого прошарку сполучної тканини. Швами з'єднуються тільки кістки черепа. За будовою розрізняють три види швів:

1. Зубчастий шов (*sutura serrata*). Зазубрений край однієї кістки входить у проміжки краю суміжної кістки. Такі шви утворюють найміцніші з'єднання черепа: *стріловий шов (*sutura sagittalis*)* – між стріловими краями тім'яних кісток, *вінцевий шов (*sutura coronalis*)* – між лобовою лускою і тім'яними кістками), *лямбдоподібний шов (*sutura lambdoidea*)* – між лускою потиличної кістки та тім'яними кістками.

2. Лусковий шов (*sutura squamosa*) – сполучення косо зрізаних поверхонь кісток, які накладаються одна на одну у вигляді луски. Цей шов з'єднує лускову частину скроневої кістки з лусковим краєм тім'яної.

3. Плоский шов (*sutura plana*) з'єднує рівні краї двох кісток (наприклад, кістки обличчя). Зазвичай назва шва визначається назвами кісток, які сполучаються, наприклад клино-лобовий, лобово-вличний, носо-верхньощелепний шов.

Тім'ячка (*fonticuli*) є найхарактернішою особливістю черепа немовляти (Рис. 58). Їх наявність має велике значення під час пологів – кістки склепіння черепа зміщуються, завдяки чому

череп пристосовується до форми та розмірів пологових шляхів. Розрізняють 6 тім'ячок: 2 непарні серединні та 2 парні бічні. Найбільшим є *переднє тім'ячко (fonticulus anterior)*, розташоване на перехресті вінцевого і переднього кінця стрілового шва. Воно ромбоподібної форми, заростає на 2 році життя.

Заднє тім'ячко (fonticulus posterior) трикутної форми, розміщене на середині лямбдоподібного шва, скостеніває на 2 місяці життя.

Клиноподібне тім'ячко (fonticulus sphenoidalis) – парне, міститься там, де сходяться клиноподібний кут тім'яної кістки, лобова луска, лускова частина скроневої кістки та велике крило клиноподібної кістки.

Соскоподібне тім'ячко (fonticulus mastoideus) – парне, розташоване між соскоподібним кутом тім'яної кістки, лускою скроневої і потиличної кістки. Бічні тім'ячка повністю заростають через 2-3 місяці після народження або навіть ще в кінці утробного періоду розвитку.

Як окремий вид з'єднання виділяють **вклинення (gomphosis)** – з'єднання коренів зубів з комірками щелеп.

В ділянці основи черепа є хрящові з'єднання – синхондрози. Між тілом клиноподібної кістки і основною частиною потиличної кістки розташований *клино-потиличний синхондроз (synchondrosis sphenoccipitalis)*, між кам'янистою частиною скроневої кістки і основною частиною потиличної кістки – *кам'янисто-потиличний синхондроз (synchondrosis petrooccipitalis)*.

Більшість синхондрозів з віком заміщується кістковою тканиною.

Завдання 1. На рис. 58 позначити елементи та вписати латинські відповідники: 1 – переднє тім'ячко, 2 – заднє тім'ячко, 3 – клиноподібне тім'ячко, 4 – соскоподібне тім'ячко.

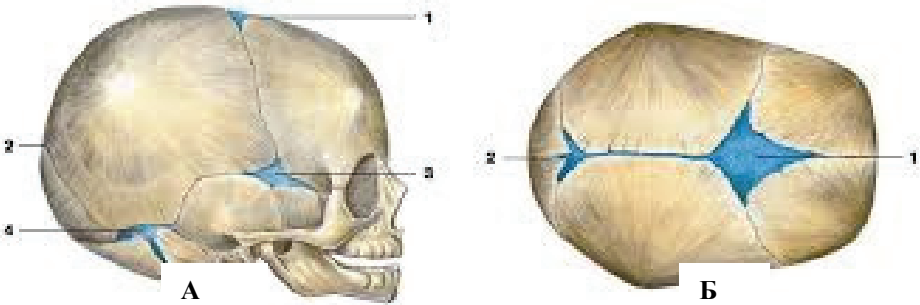


Рис. 58. Тім'ячка черепа новонародженого: а) вигляд збоку; б) вигляд зверху.

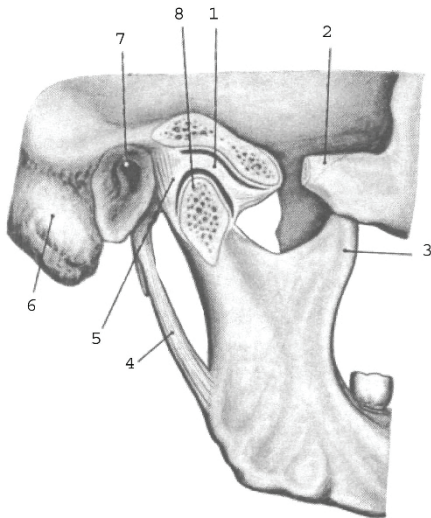
СУГЛОБИ ЧЕРЕПА (ARTICULATIONES CRANII)

Скронево-нижньощелепний суглоб (*art. temporomandibularis*) парний, комплексний, еліпсоподібної форми (рис. 59). Його суглобові поверхні утворені головкою нижньої щелепи і нижньощелепною ямкою разом із суглобовим горбком скроневої кістки.

Конгруентність суглобових поверхонь забезпечується за рахунок суглобового диска. Суглобова капсула конусоподібної форми. На скроневій кістці вона прикріплена спереду від суглобового горбка, а позаду – на рівні кам'янисто-барабанної щілини. На виростковому відростку капсула спереду прикріплюється по краю головки, а позаду – на 0,5 см нижче заднього краю головки нижньої щелепи. Суглобова капсула по всій окружності зрощена із суглобовим диском таким чином, що суглобова порожнина розділена на два поверхи, ізольовані один від одного.

З латеральної сторони суглобову капсулу укріплює латеральна зв'язка, *lig. laterale*. Вона починається від виличного відростка скроневої кістки і прикріплюється до задньої поверхні шийки нижньої щелепи. Допоміжні зв'язки скронево-нижньощелепного суглоба: клиноподібно-

нижньощелепна зв'язка, *lig. sphenomandibulare*, та шило-нижньощелепна зв'язка, *lig. stylomandibulare*. Рухи в правому та лівому суглобах відбуваються одночасно, тому функціонально вони утворюють комбінований суглоб, в якому відбуваються такі рухи: опускання та піднімання нижньої щелепи; зміщення нижньої щелепи вперед і назад; рухи щелепи вправо і вліво.



- 1 – суглобовий диск;
- 2 – вилична дуга;
- 3 – вінцевий відросток;
- 4 – шило-нижньощелепна зв'язка;
- 5 – суглобова капсула;
- 6 – соскоподібний відросток;
- 7 – зовнішній слуховий отвір;
- 8 – головка нижньої щелепи.

Рис. 59. Скренево-нижньощелепний суглоб, правий.

З'ЄДНАННЯ ЧЕРЕПА З ХРЕБТОМ

Атлanto–потиличний суглоб (*articulatio atlantooccipitalis*) парний, двови́ростковий за формою, комбінований за будовою, двоосьовий за функцією (рис. 60).

Він утворений потиличними ви́ростками потиличної кістки та верхніми суглобовими поверхнями атланта.

Суглобова поверхня кожного потиличного ви́ростка має еліпсоїдну форму, тому у цьому комбінованому суглобі можливі рухи навколо лобової осі (нахили голови вперед і назад, тобто згинання

півколом великого отвору потиличної кістки і верхнім краєм задньої дуги атланта.

Завдання 2. Випишіть латинські терміни та їх українські відповідники.

<i>№</i>	<i>Термін українською мовою</i>	<i>Термін латинською мовою</i>
1.		

Тести для самоконтролю

- Лобову кістку з тім'яними кістками з'єднує:
 - стріловий шов;
 - вінцевий шов;
 - лямбдоподібний шов;
 - плоский шов.
- Сполучення кісток, яке характерне лише для кісток черепа:
 - шви;
 - суглоби;
 - зв'язки.
- Найміцніше з'єднання черепа:
 - плоский шов;
 - лусковий шов;
 - зубчастий шов;
 - вклинення.
- Сполучення косо зрізаних поверхонь кісток черепа називається:
 - плоский шов;
 - лусковий шов;
 - тім'ячко;
 - вклинення.
- Кістки лицевого відділу черепа з'єднуються за допомогою:
 - плоских швів;
 - лускових швів;
 - зубчастих швів;
 - вклинення.
- Яка кількість тім'ячок характерна для черепа немовляти:
 - 4;
 - 5;
 - 3;
 - 6.
- Тім'ячко ромбоподібної форми, яке розташоване на стику лобової та тім'яних кісток:
 - переднє;
 - заднє;
 - соскоподібне;
 - клиноподібне.

СПИСОК ВИКОРИСТАНИХ ДЖЕРЕЛ

1. Анатомія людини. Кравчук С. Ю. Чернівці, 2007. 600 с.
2. Анатомія людини: підручник: у 3-х т. Т.1-й підручник. А.С. Головацький, В.Г. Черкасов, М.Р. Сапін [та ін.]. Вид. 3-тє, доопрацьоване. Вінниця: Нова книга, 2015. 368 с.
3. Атлас нормальної анатомії людини: Навч. Посібник. М.Р. Сапін, Д.Б. Нікітюк, Е.В. Швецов; Пер. з рос. за ред. В.Г Черкасова М.: МЕДпресс-информ, 2017. 636 с.
4. Мацейко І.І., Бойко М.О. Анатомія людини з основами спортивної морфології (частина І): навчально-методичний посібник до лабораторних занять. Вінниця, 2022. 92 с.
5. Мацейко І.І., Бойко М.О. Анатомія людини. Osteологія. Робочий зошит до лабораторних занять. Вінниця, 2022. 81 с.
6. Міжнародна анатомічна номенклатура. За ред. І.І. Бобрика, В.Г. Ковешнікова. К.: Здоров'я, 2001. 328 с.
7. Черкасов В.Г., Бобрик І.І., Гумінський Ю.Й., Ковальчук О.І.. Міжнародна анатомічна термінологія (латинські, українські, російські та англійські еквіваленти). Вінниця: Нова Книга, 2010. 392 с.
8. Шапаренко П.П., Смольський Л.П. Анатомія людини: У 2 т. К.: Здоров'я, Т. 1., 2003. 376 с.
9. Анатомія людини (у двох частинах): підручник. За ред. К.А. Дюбенка. Ч.1. К: ВАТ «Поліграфкнига», 2008. 528 с.
10. Анатомія людини: підручник. І.Я. Коцан, В.О. Гринчук, В.Х. Велемєць [та ін.]. Луцьк: Волин. НУ імені Лесі Українки, 2010. 890 с.
11. Анатомія людини. В.Г. Черкасов, С.Ю. Кравчук. Вінниця: Нова книга, 2011. 640 с. (навч.-метод. пос.)
12. Мак-Комас А. Дж. Скелетные мышцы. К.: Олимпийская литература, 2001. 406 с.
13. Музика Ф.В., Гриньків М.Я., Куцериб Т.М. Анатомія людини: навч. посіб. Львів: ЛДУФК, 2014. 359 с.

14. Неттер Ф. Атлас анатомії людини. Френк Неттер [пер. з англ. А.А. Цегельський]. Львів: Наутілус, 2004. 529 с.
15. Самусєв Р. П., Липченко В. Я. Атлас анатомії людини. Тернопіль : Навчальна книга – Богдан, 2011. 752 с.
16. Свиридов О. І. Анатомія людини, К.: Вища школа, 2000. 399 с.
17. Тестові завдання «Крок-1» - анатомія людини. Видання 4-е, доопрацьоване. За ред. В.Г. Черкасова, І.В. Дзевульської, О.І. Ковальчука. Навч. пос.
18. Роен И.В., Иокочи Ч., Лютьен-Дреколл Э. Большой фотографический атлас по анатомии. 1997. 497 с.
19. Черкасов В.Г., Хмара Т.В., Макар Б.Г., Проняев Д.В. Анатомія людини. Чернівці: Мед. університет, 2012. 462 с.
20. Черкасов В.Г., Гумінський Ю.Й., Черкасов Е.В., Школьніков В.С. Історія анатомії (хронологія розвитку та видатні анатоми). Луганськ: ТОВ «Віртуальна реальність», 2012. 148 с. (навч.-метод. пос.).
21. Чернокульський С.Т., Єрмольєв В.О. Анатомія кісток та їх з'єднань: Навч.-метод. посібник з анатомії людини. К.: Книга плюс, 2005. 160 с.
22. Фредерік Мартіні. Анатомічний атлас людини: Пер. з 8-го англ. вид [наук. ред. пер. В.Г. Черкасов]. ВСВ «Медицина», 2011. 128 с.
23. <https://uk.ellas-cookies.com/obrazovanie/88795-ploskosti-i-osi-tela-cheloveka-anatomiya.html>
24. https://studopedia.com.ua/1_402889_tema-anatomIya-kIstok-cherepa-ta-yih-zyednannya.html
25. https://pidru4niki.com/89622/meditsina/skelet_verhnoyi_kintsivki
26. https://stud.com.ua/134921/meditsina/skelet_verhnoyi_kintsivki
27. <https://helpiks.org/2-48803.html>
28. <https://studfile.net/preview/1784985/page:26/>

РЕКОМЕНДОВАНА ЛІТЕРАТУРА

1. Анатомія людини: підручник: у 3-х т. Т.1-й підручник. А.С. Головацький, В.Г. Черкасов, М.Р. Сапін [та ін.]. Вид. 3-тє, доопрацьоване. Вінниця: Нова книга, 2015. 368 с.
2. Атлас нормальної анатомії людини: Навч. Посібник. М.Р. Сапін, Д.Б. Нікітюк, Е.В. Швецов; Пер. з рос. за ред. В.Г. Черкасова М.: МЕДпресс-информ, 2017. 636 с.
3. Черкасов В.Г., Бобрик І.І., Гумінський Ю.Й., Ковальчук О.І. Міжнародна анатомічна термінологія (латинські, українські, російські та англійські еквіваленти). Вінниця: Нова Книга, 2010. 392 с.
4. Шапаренко П.П., Смольський Л.П. Анатомія людини: У 2 т. К.: Здоров'я, Т. 1., 2003. 376 с., Т. 2., 2005. 372 с.

Відповіді на тести для самоконтролю

Тема «СКЕЛЕТ ТУЛУБА»

1	2	3	4	5	6	7	8	9	10
в	б	б	в	в	в	г	б	в	а

Тема «СПОЛУЧЕННЯ ТУЛУБА»

1	2	3	4	5	6	7	8	9	10
б	а	г	а	а	б	б	в	в	б

Тема «СКЕЛЕТ ВЕРХНЬОЇ КІНЦІВКИ»

1	2	3	4	5	6	7	8	9	10
б	в	в	в	в	г	в	а	б	в

Тема «СПОЛУЧЕННЯ ВЕРХНЬОЇ КІНЦІВКИ» Ч.1

1	2	3	4	5	6	7	8	9	10
в	а	а, г	в	в	г	б	в	б	а

Тема «СПОЛУЧЕННЯ ВЕРХНЬОЇ КІНЦІВКИ» Ч.2

1	2	3	4	5	6	7	8	9	10
в	а	б	а	б	в	а	г	г	в

Тема «СКЕЛЕТ НИЖНЬОЇ КІНЦІВКИ»

1	2	3	4	5	6	7	8	9	10
б	в	в	а	в	а, в	в	а	б	в

Тема «СПОЛУЧЕННЯ НИЖНЬОЇ КІНЦІВКИ» Ч.1

1	2	3	4	5	6	7	8	9	10
а,б,в	а,в,г	б	а,б,г	б	а,в,г	б	б	а	а,в

Тема «СПОЛУЧЕННЯ НИЖНЬОЇ КІНЦІВКИ» Ч.2

1	2	3	4	5	6	7	8	9	10
б	а,в	а	а	б	б	в	а	в	в

Тема «СКЕЛЕТ ГОЛОВИ. МОЗКОВИЙ ЧЕРЕП»

1	2	3	4	5	6	7	8	9	10
в	а	б	г	в	а	б	а	г	а,в,д,е

Тема «СКЕЛЕТ ГОЛОВИ. ЛИЦЕВИЙ ЧЕРЕП»

1	2	3	4	5	6	7	8	9	10
г	б,в,г,є	г,д,ж	б,в,д,е	в,д,е	а,в,е	в	в	д	в

Тема «СПОЛУЧЕННЯ ЧЕРЕПА»

1	2	3	4	5	6	7	8	9	10
б	а	в	б	а	г	а	г	в	б,є,ж

Навчально-методичне електронне видання

*Ірина Іванівна Мацейко
Марина Олексіївна Бойко
Олександр Борисович Спринь*

АНАТОМІЯ ЛЮДИНИ ОСТЕОЛОГІЯ

НАВЧАЛЬНО-МЕТОДИЧНИЙ ПОСІБНИК

ISBN 978-617-7941-99-5 (електронне видання)

Підписано до друку 01.06.2023. Формат 60×84/16.

Гарнітура Times.

Ум. друк. арк. 7,91. Обл.-вид. арк. 8,51.

Замовлення №3082



Книжкове видавництво ФОП Вишемирський В.С.

Свідоцтво про внесення до державного реєстру суб'єктів видавничої справи:

Серія ХС №48 від 14.04.2005 р.


Видано Управлінням у справах преси та інформації

73000, Україна, м. Херсон, вул. Соборна, 2.

Тел. +38(050)133-10-13

e-mail: printvvs@gmail.com

ВІДОМОСТІ ПРО АВТОРІВ:



Мацейко Ірина Іванівна – доцент, кандидат біологічних наук, доцент кафедри медико-біологічних основ фізичного виховання і фізичної реабілітації Вінницького державного педагогічного університету імені Михайла Коцюбинського



Бойко Марина Олексіївна – доктор філософії зі спеціальності 091 Біологія, асистент кафедри медико-біологічних основ фізичного виховання і фізичної реабілітації Вінницького державного педагогічного університету імені Михайла Коцюбинського



Спринь Олександр Борисович – доцент, кандидат біологічних наук, доцент кафедри біології людини та імунології Херсонського державного університету